Class no. IMK
GENERAL PATHOLOGICAL LABORATORY
Acc. no. 467
PATHOLOGY DEPARTMENT

200927236 8
INST. PSYCH.

Hommage de l'Auteur

Docteur Édouard LONG
1, Rue Töpffer. — GENÈVE

LES VOIES CENTRALES
DE
LA SENSIBILITÉ GÉNÉRALE
(ÉTUDE ANATOMO-CLINIQUE)

DU MÊME AUTEUR

Un cas de lèpre chez un Breton. *Annales de Dermatologie et de Syphyligraphie*, 1897. (En collaboration avec M. Valency.)

Contribution à l'étude des paralysies du trijumeau chez l'homme. *Archives de Physiologie*, oct. 1897. (En collaboration avec M. Egger.)

Sur quelques dégénérescences secondaires du tronc encéphalique de l'homme, étudiées par la méthode de Marchi : Ruban de Reil, pes lemniscus, locus niger, faisceau lenticulaire de Forel, anse lenticulaire, corps de Luys, commissure de Meynert. *Soc. de biologie*, 30 juin 1898. (En collaboration avec M. le Dr Dejerine.)

Contribution à l'étude des fibres endogènes de la moelle. *Soc. de biologie*, 30 juin 1898.

Un cas de tumeur de la protubérance avec dégénérescence du ruban de Reil, du faisceau longitudinal postérieur et du faisceau central de la calotte. *Archives de Physiologie*, oct. 1898.

Sur les connexions de la couche optique avec la corticalité cérébrale. *Soc. de biologie*, 10 décembre 1898. (En collaboration avec M. le Dr Dejerine.)

Sur la localisation de la lésion dans l'hémianesthésie dite capsulaire. *Soc. de biologie*. 24 déc. 1898. (En collaboration avec M. le Dr Dejerine.)

IMPRIMERIE LEMALE ET Cie, HAVRE

Travail du Laboratoire du Dr Dejerine (Hospice de la Salpêtrière)

465

LES VOIES CENTRALES

DE

LA SENSIBILITÉ GÉNÉRALE

(ÉTUDE ANATOMO-CLINIQUE)

PAR

Le Docteur Édouard LONG

Ancien interne des Hôpitaux de Paris.

PARIS

G. STEINHEIL, ÉDITEUR

2, RUE CASIMIR-DELAVIGNE, 2

1899

467

JMK
Lon

LES VOIES CENTRALES

DE

LA SENSIBILITÉ GÉNÉRALE

(ÉTUDE ANATOMO-CLINIQUE)

AVANT-PROPOS

Il est peu de chapitres de la neurologie, qui aient été plus étudiés que celui qui traite des voies de transmission de la sensibilité cutanée et des divers centres de perception qui sont placés sur leur trajet. Chaque époque, chaque méthode lui a apporté sa contribution, et d'après la théorie la plus généralement admise aujourd'hui, l'étude des voies centrales de la sensibilité générale peut être limitée à la recherche d'un ou de plusieurs faisceaux dits sensitifs qui mettent en relation les racines postérieures de la moelle avec l'écorce du cerveau. Bien qu'il soit souvent difficile de faire une analyse rétrospective des théories scientifiques et de leur génèse, on peut cependant, lorsqu'elles appartiennent à une science relativement nouvelle comme la neuropathologie, en reconstituer les principales étapes. On savait depuis longtemps que ce sont les racines rachidiennes postérieures qui apportent à la moelle épinière les impressions sensitives. Les troubles de la sensibilité tactile et du sens musculaire, coïncidant parfois avec des

lésions des cordons postérieurs, l'intégrité de cette même sensibilité tactile observée dans des cas où la substance grise était seule détruite, ont été les principaux arguments de la théorie d'un faisceau sensitif passant par les cordons postérieurs de la moelle. Dans le bulbe, la protubérance et la base du cerveau on a retrouvé ce faisceau sensitif dans les descriptions anatomiques de Meynert, et on expliquait l'hémianesthésie de cause cérébrale par la lésion de ces fibres dans la capsule interne; puis, avec les progrès de l'anatomie, c'est le ruban de Reil médian qui est devenu pour un grand nombre d'auteurs le faisceau de la sensibilité générale.

Ainsi s'est établie l'idée que la transmission de la sensibilité peut s'expliquer très simplement par la continuité des éléments conducteurs périphériques avec des éléments analogues placés dans les centres; en supposant par exemple que les fibres sensitives doivent s'entrecroiser après leur entrée dans la moelle et que celles qui transmettent les sensations thermiques et douloureuses traversent la substance grise, on expliquait en même temps le syndrome de Brown-Séquard et la syringomyélie. On a pu de cette façon repousser comme inapplicable à la pathologie humaine la doctrine de la physiologie expérimentale; pour cette dernière, la transmission de la sensibilité dans la moelle est tout autre qu'à la périphérie, c'est la substance grise qui reçoit les impressions sensitives, transmises ensuite par des voies mal définies.

Les conclusions qui forment la base de la théorie du faisceau sensitif ont été établies à l'aide de différentes méthodes, mais ces méthodes, le plus souvent, étaient rudimentaires, et ce n'est que depuis peu qu'on a reconnu la nécessité d'utiliser des procédés histologiques précis pour l'étude de l'anatomie normale et pathologique des centres nerveux; on peut dire sans exagération que tous les arguments qui ont servi à édifier cette théorie ont subi, à la suite de recherches plus récentes, des modifications profondes. On revient en même temps à l'idée qu'on se trouve en présence d'un processus physiologique compliqué, la nature même des diverses excitations dites sensitives perçues à la périphérie étant peu connue, et en se plaçant en face des faits cliniques et anatomiques, il n'est plus possible aujourd'hui d'expliquer par la simple lésion d'un faisceau de fibres nerveuses tous les phénomènes de déficit observés dans le domaine de la sensibilité générale.

Mais, d'autre part, on a acquis des connaissances beaucoup plus précises sur la structure des centres nerveux et sur le trajet des dégénérescences secondaires, et on peut avec moins d'incertitude chercher quelles sont parmi les voies centripètes celles qui peuvent servir à la transmission des sensations cutanées. Il est donc intéressant de grouper les divers documents que l'on possède actuellement sur cette question; on arrive, il est vrai, à des conclusions qui paraissent moins satisfaisantes que celles qu'elles remplacent. En effet, en neurologie, les cas anatomo-cliniques ne sont utilisables que si on établit exactement, par l'étude des lésions primitives et secondaires, les connexions des systèmes de fibres et des groupes cellulaires; mais n'est-il pas préférable, si leur nombre est encore trop restreint, de les enregistrer sans commentaires en attendant que d'autres faits permettent de formuler une théorie plus précise ?

En essayant de résumer ce qu'on sait aujourd'hui sur les voies de conduction de la sensibilité générale dans les centres nerveux, nous avons dû, en présence d'un sujet aussi vaste, limiter nos recherches personnelles, et dans le laboratoire de notre maître M. le Dr Dejerine, nous nous sommes attaché plus spécialement à l'étude clinique et anatomique d'un certain nombre de cas de lésions cérébrales. Une partie des résultats obtenus dans ces recherches ont fait l'objet de travaux publiés en collaboration avec M. Dejerine; nous sommes heureux de penser que quelques-unes des conclusions contenues dans notre thèse ont ainsi acquis une plus grande autorité; mais nous avons surtout à remercier notre excellent maître pour les nombreux témoignages de bienveillance qu'il nous a donnés depuis que nous avons eu l'honneur d'être son interne dans les hospices de Bicêtre et de la Salpêtrière; ses encouragements affectueux et ses conseils éclairés nous ont été d'un grand secours dans l'exécution de ce travail. Mme Dejerine-Klumpke, avec une extrême obligeance, nous a souvent guidé dans nos recherches anatomiques; nous la prions d'agréer nos remerciements respectueux.

Nous avons aussi à exprimer notre gratitude à notre excellent collègue et ami André Thomas, dont nous avons souvent mis à contribution l'érudition et la grande complaisance, et à nos amis A. Rœhrich et H. Gillet, au talent desquels nous devons les dessins qui accompagnent notre texte.

En terminant nos études, nous tenons à remercier tous ceux qui ont contribué à notre instruction médicale.

M. le Dr Lancereaux a été pour nous plus que le maître éminent dont on admire l'œuvre ; qu'il nous permette de lui dire notre reconnaissance pour les témoignages d'affectueux intérêt que nous avons reçus de lui.

Nous avons été l'élève de MM. les Drs Schwartz, Routier, Monod, Walther, en chirurgie, de MM. Rendu, Dreyfus-Brisac, Siredey, Florand en médecine, de MM. Descroizilles, d'Heilly, Barbier à l'hôpital des Enfants-Malades, de MM. Humbert et Brocq à l'hôpital du Midi et à l'hospice La Rochefoucauld, et de M. le Dr Lepage à la Maternité de l'hôpital Saint-Louis ; après avoir passé auprès d'eux dans les hôpitaux de Paris des années trop courtes à notre gré, nous gardons le souvenir reconnaissant de leur enseignement si utile et de leur constante bienveillance à notre égard.

Nous remercions MM. les Drs Gombault, Roux, Lesage et Macaigne, dont nous avons pu apprécier les excellentes leçons d'anatomie pathologique et de bactériologie, et MM. les professeurs Laskowski, Eternod, Zahn, Revilliod, Julliard et J. Reverdin, de la Faculté de Genève, qui ont été nos premiers maîtres en médecine.

M. le professeur Mathias Duval a bien voulu accepter la présidence de notre thèse, c'est pour nous un grand honneur, et nous le prions d'agréer l'expression de notre respectueuse reconnaissance.

Division du sujet.

Notre travail est divisé en deux parties :

Dans la PREMIÈRE PARTIE, nous avons essayé de résumer les principaux faits anatomiques, physiologiques et pathologiques qui peuvent servir à la connaissance des voies sensitives centrales.

Bien que nos recherches personnelles se rapportent surtout à la partie supérieure de l'axe cérébro-spinal, nous avons dû dans un *premier chapitre* nous occuper de la moelle ; c'est elle qui, en donnant le plus de documents anatomiques et pathologiques sur ce sujet, est restée constamment la base de toutes les théories.

Dans le *chapitre II*, nous avons étudié les voies de conduction de la sensibilité depuis le bulbe jusqu'aux noyaux centraux du cerveau. Le ruban de Reil médian qui, pour beaucoup de neurologistes, est le faisceau de la sensibilité générale, est en réalité un système complexe, et nous avons pû étudier avec quelques détails les fibres descendantes qui viennent se mêler aux fibres ascendantes du ruban de Reil. Nous montrons ensuite comment on considère aujourd'hui le rôle fonctionnel de ce faisceau.

Le *chapitre III* se subdivise en trois paragraphes.

Le premier paragraphe contient un exposé sommaire des connaissances anatomiques sur les connexions de la couche optique et du segment postérieur de la capsule interne avec l'écorce cérébrale, nous y rapportons le résultat des recherches que nous avons faites sur ce sujet en collaboration avec M. Dejerine.

Les 2e et 3e paragraphes sont consacrés à l'étude de la localisation cérébrale de l'hémianesthésie, d'abord dans les cas de lésions centrales des hémisphères, puis dans les cas de lésions corticales.

En procédant ainsi par étapes successives, nous avons jugé utile

de mettre des *conclusions* à la fin de chaque chapitre et parfois de chaque paragraphe.

La DEUXIÈME PARTIE contient nos observations personnelles cliniques et anatomo-cliniques que nous publions à titre de contribution à l'étude des troubles de la sensibilité générale dans les lésions cérébrales.

Les CONCLUSIONS portant sur l'ensemble du sujet sont placées à la fin du travail.

PREMIÈRE PARTIE

CHAPITRE PREMIER

Les voies de conduction de la sensibilité dans la moelle épinière.

L'étude des voies de conduction de la sensibilité dans la moelle, quelle que soit la méthode que l'on emploie, prend comme point de départ les racines rachidiennes postérieures. En effet, on sait, depuis les recherches expérimentales de Ch. Bell, Longet, Magendie, Cl. Bernard, que les racines antérieures de la moelle transmettent la motilité, tandis que les racines postérieures sont sensibles aux excitations et apportent à la moelle les impressions sensitives recueillies par les nerfs périphériques; plus tard, Waller, en étudiant l'état des racines spinales après une section expérimentale, établit le sens de leurs dégénérescences secondaires, centrifuges pour les racines antérieures, centripètes pour les racines postérieures ; enfin l'embryologie a prouvé que les fibres radiculaires postérieures proviennent, comme les nerfs sensitifs périphériques, des cellules en T des ganglions spinaux et qu'elles sont par conséquent d'origine extrinsèque (His).

Pendant longtemps, cette étude de la conduction de la sensibilité dans la moelle est restée dans le domaine de la physiologie expérimentale. Malgré l'usage des coupes microscopiques fines, l'histologie normale ne pouvait donner que la morphologie exacte de la substance grise et des faisceaux blancs dans les différentes régions de la moelle (Stilling, Deiters) ; elle distinguait les fibres radiculaires internes et externes des racines postérieures et, dans la substance grise, les fibres qui s'arrêtent dans les cornes postérieures et les fibres réflexes qui vont jusqu'aux cellules des cornes antérieures ; mais dans les cordons postérieurs on ne pouvait, par ce procédé, suivre le trajet des fibres radiculaires internes ; l'interprétation de ces résultats incomplets revenait aux physiologistes.

Pour comprendre l'importance des travaux publiés sur ce sujet pendant un demi-siècle par la physiologie expérimentale pure, on peut se reporter au résumé que Vulpian (1) en a fait en y ajoutant le résultat de ses recherches personnelles.

Il est évident que dans les expériences sur les animaux, on ne juge le plus souvent de l'état de la conduction sensitive que par les manifestations de la douleur, conscientes ou inconscientes (dilatation de la pupille, modifications de la tension vasculaire, etc.), ou par les mouvements de défense que fait l'animal, et il est difficile de faire la part des mouvements réflexes et des manifestations conscientes ; il est évident aussi, et l'étude des localisations cérébrales a largement contribué à compléter cette doctrine, que les phénomènes fonctionnels ne sont pas tous comparables d'une espèce à l'autre ; ils se perfectionnent et surtout se spécialisent à mesure qu'on remonte dans la série animale. Mais tout en faisant ces restrictions, il faut reconnaître qu'après toutes les découvertes dues à l'anatomie pathologique et à l'histologie fine des centres nerveux, la neurologie conçoit actuellement le problème de la conduction de la sensibilité dans la moelle à peu près de la même façon que la physiologie expérimentale il y a vingt ans. Cette dernière, après de longues recherches sur l'excitabilité des cordons et la transmission de la sensibilité par les différentes parties de la moelle, pouvait déjà, avec Calmeil, Stilling, Brown-Séquard, Schiff, affirmer le rôle considérable de la substance grise dans cette fonction ; d'autre part, Vulpian insistait avec raison pour qu'on n'acceptât pas sans réserves l'hypothèse d'une transmission distincte du contact et de la douleur par la substance grise et par les cordons postérieurs ; il s'opposait également à l'explication du *syndrome de Brown-Séquard* par un entrecroisement des voies sensitives à leur entrée dans la moelle.

Nous verrons qu'actuellement encore c'est sur ces divers sujets que porte la discussion.

§ 1. — **Documents anatomiques.**

La méthode des dégénérescences secondaires a été la première à

(1) Vulpian. Article Moelle (Physiologie). *Dict. encyclopéd. des Sciences médicales*, 1877.

donner des résultats précis dans l'étude du trajet des fibres radiculaires postérieures, et il est juste de dire que nous ne faisons que continuer aujourd'hui, avec des méthodes plus perfectionnées, des recherches déjà anciennes, dont on a méconnu la valeur. Dans le même temps que Waller (1851) énonçait la loi des dégénérescences des nerfs et des racines spinales, Türck (1) publiait ses études sur les dégénérescences secondaires médullaires ; on sait qu'il recherchait sur les différents points d'une section de la moelle les corps granuleux et les granulations moléculaires libres qui dénoncent une transformation anormale des fibres.

Après Schrœder van der Kolk, Leyden, Charcot, Cornil, Lancereaux, Bouchard reprend ce sujet et, en 1866, publie un important mémoire dans lequel on trouve énoncés des faits qui ont retrouvé plus tard leur véritable valeur: la désagrégation des fibres qui produit les granulations graisseuses et les corps de Gluge, la sclérose qui comble les vides causés par la disparition des cylindre-axes, et le résumé des notions acquises à cette époque sur le trajet des faisceaux dégénérés. Au sujet des fibres des racines postérieures (2), Bouchard dit qu'elles se terminent en grande partie dans la substance grise, les unes immédiatement après leur entrée dans la moelle, les autres après un trajet plus ou moins long dans les cordons postérieurs, mais il reste toujours dans les cordons postérieurs une zone dégénérée qui, refoulée en dedans, finit par se limiter à la partie interne et postérieure de ces faisceaux et se termine en pointe sous le plancher du quatrième ventricule. On y trouve également signalée l'existence des fibres commissurales, longues ou courtes, émises par la substance grise et passant au milieu des autres faisceaux pour unir entre eux les différents étages de la moelle.

On voit combien ces résultats se rapprochent de ceux qu'a fournis plus tard l'étude des dégénérescences secondaires par les méthodes de Weigert-Pal et de Marchi ; ils montraient déjà la part considérable qui revient aux fibres des racines postérieures dans la constitution des cordons de Goll et de Burdach.

(1) Turck. Ueber secundäre Erkrankung einzelner Rückenmarksstränge und ihre Fortsetzungen zum Gehirne. *Wiener Akad. Sitzungsbericht. Math.-natur. Klasse.* Bd VI, 1851. — Bd XI, 1853. — Bd XVI, 1855.

(2) Bouchard. Des dégénérations secondaires de la moelle. *Archives générales de médecine*, 1866, vol. I, p. 459.

Cependant jusqu'à ces dernières années, c'est une autre description qui a prévalu : les cordons postérieurs seraient formés surtout par des fibres commissurales réunissant les divers étages de la substance grise ; les fibres des racines postérieures ne font que passer à travers ces fibres intrinsèques. Ce fut en particulier la disposition décrite par Meynert et Huguenin (1) et elle parut confirmée par les recherches de Flechsig sur la moelle des fœtus et des nouveau-nés.

Résultats de la méthode de Flechsig (2). — Cet auteur a étudié la topographie et le trajet des faisceaux des centres nerveux, en se basant sur l'époque d'apparition de chaque faisceau et l'époque de sa myélinisation. Dans les cordons postérieurs le faisceau de Goll forme, d'après Flechsig, un système différent de celui du faisceau de Burdach ; il augmente de volume de la région lombaire à la moelle cervicale et reçoit sur tout son trajet des fibres émanées de la substance grise ; le cordon de Burdach ou faisceau fondamental des cordons postérieurs, augmente de volume par l'adjonction des fibres des racines postérieures dans des proportions variables. Flechsig reconnaissait d'ailleurs que ces deux systèmes ne se différencient bien au point de vue du développement et en particulier de la myélinisation que dans la moelle cervicale et le tiers supérieur de la moelle dorsale ; c'est dans cette région qu'on peut voir à une époque déterminée de la vie fœtale le cordon de Burdach entièrement myélinisé, alors que le cordon de Goll ne l'est pas encore.

En réalité, même avec la méthode de Flechsig, il n'est pas nécessaire d'admettre que le cordon de Goll et le cordon de Burdach appartiennent à deux systèmes différents ; en effet, la formation de la myéline autour des fibres ne s'effectue que très lentement, en allant de l'origine du cylindre-axe vers son extrémité ; et si le cordon de Goll à la région cervicale en est pourvu plus tard, c'est parce qu'il contient un grand nombre de fibres longues appartenant aux racines inférieures de la moelle.

Néanmoins cette conception du rôle commissural des cordons postérieurs et du faisceau de Goll en particulier, est restée longtemps

(1) Huguenin. *Anatomie des centres nerveux*, Paris, 1879.

(2) Flechsig. *Die Leitungsbahnen im Gehirn und Rückenmark*. Leipzig, 1876, p. 309-315.

classique et on la retrouve encore dans des publications récentes. La systématisation des cordons postérieurs était devenue d'ailleurs plus complexe, et Flechsig y décrivait au moins quatre systèmes bien différenciés par leur époque de myélinisation ; en même temps on cherchait à créer un parallèle entre cette systématisation établie par le développement et les lésions du tabes dorsalis, affection qui, d'après quelques auteurs, devait être elle-même systématisée et débuter par les cordons postérieurs (1).

En employant d'autres méthodes, on a pu arriver à une connaissance plus exacte du trajet des fibres radiculaires postérieures et de la constitution des cordons postérieurs de la moelle. D'une part, la méthode de Golgi, en même temps qu'elle modifiait la conception générale de la constitution de l'axe cérébro-spinal, a fourni à l'étude des voies centripètes sensitives des faits fondamentaux ; d'autre part, la méthode des dégénérescences secondaires, aidée, dans les cas de lésions récentes, par l'emploi de la méthode de Marchi, a apporté une contribution importante à l'étude de la systématisation des cordons postérieurs.

La méthode de Golgi utilise les tissus nerveux des embryons et des nouveau-nés; elle est basée sur le principe de l'imprégnation des cellules et des fibres sans myéline par un précipité de sel d'argent ; elle ne permet pas de suivre sur un long trajet les fibres des centres, mais elle a donné sur l'histologie fine des prolongements des cellules et des fibres des renseignements importants.

Dans les travaux de Golgi (1881-1891) on trouve les faits suivants, intéressants pour le sujet qui nous occupe : il existe des *fibres collatérales* sur le trajet des fibres longitudinales de tous les faisceaux de

(1) Bechterew. Ueber die Bestandtheile der Hinterstrangsträuge des Rückenmarks, etc. *Neurologisches Centralblatt*, 1885, n° 2. — Ueber die hinteren Nervenwurzeln, ihre Endigung in der grauen Substanz und ihre centrale Fortsetzung im letzteren. *Arch. fur Anatomie und Physiologie*, 1887.

Rossolymo. Ueber den weiteren Verlauf der Hinterwurzelfasern im Rückenmarke. *Neurolog. Centralblatt*, 1886.

Flechsig. Ist die Tabes dorsalis eine Systemerkrankung. *Neur. Centralb.*, 1890, n°s 2 et 3.

Raymond. Topographie des lésions spinales du tabes au début. *Revue de médecine*, 1891, p. 1.

Blocq. Lésions et nature du tabes. *Gazette hebdomadaire*, 1892.

la moelle, leurs connexions sont donc multiples ; quant aux cylindre-axes, ils se terminent en s'arborisant dans la substance grise, et des cellules de cette dernière partent d'autres cylindre-axes qui passent dans les faisceaux blancs du même côté ou par la commissure antérieure dans les faisceaux du côté opposé (*fibres des cordons*). Golgi admettait en outre que les ramifications fines des prolongements nerveux et de leurs collatérales forment par leurs anastomoses un *réseau nerveux diffus*.

Cette dernière hypothèse de Golgi est formellement contredite par Ramon y Cajal qui, en utilisant la même méthode, a pu lui substituer la *théorie des neurones* : chaque cellule forme avec ses prolongements protoplasmiques (dendrites) et son prolongement cylindraxile, muni de collatérales, un système arborisé à toutes ses extrémités, sans anastomoses avec les autres neurones avec lesquels il ne communique que par simple contact. Les recherches de Ramon y Cajal ont commencé en 1889 et il a eu de nombreux imitateurs, en particulier van Gehuchten, Lenhossek, Retzius, et surtout Kölliker (1) qui a vérifié tous les travaux dus à la méthode de Golgi et Cajal et résumé les principales découvertes dont on est redevable à ce dernier auteur. C'est d'abord pour les fibres des racines postérieures, leur division à leur entrée dans la moelle en deux branches, ascendante et descendante, qui cheminent dans les cordons postérieurs et la substance gélatineuse de Rolando ; cette division se retrouve d'ailleurs dans d'autres systèmes de fibres de l'axe cérébro-spinal. Les fibres des racines postérieures, pendant leur trajet plus ou moins long dans les cordons de Burdach, envoient des collatérales à la substance grise des cornes postérieures, aux cornes antérieures du même côté (collatérales réflexes) et à la commissure grise ; elles s'épuisent elles-mêmes en grande partie dans la substance grise du même côté et en particulier dans la colonne de Clarke et dans la substance gélatineuse de Rolando ; les collatérales et les cylindre-axes des racines postérieures se terminent par des arborisations et n'ont ainsi que des rapports de contact avec les cellules de l'axe gris. Cette distribution des fibres radiculaires postérieures permet de supposer que les cylindre-axes d'une même racine ont ainsi des connexions multiples avec l'axe gris sur une grande étendue.

(1) Kölliker. *Handbuch der Gewebelehre*, 6e édition, 2e volume, p. 71.

Parmi les cellules nerveuses de la moelle, Cajal décrit des cellules contenues dans les cornes postérieures et dont le prolongement nerveux ne sort pas de la substance grise (*cellules réflexes* ou *cellules intérieures*) et les *cellules des cordons* qui envoient leur cylindre-axe aux cordons antéro-latéraux du même côté, ou par la commissure blanche à ceux du côté opposé (cellules des cordons commissurales); il existe même des cellules à cylindre-axe complexe (cellules pluricordonales) qui fournissent aux deux côtés de la moelle. Une partie de ces fibres des cordons se divisent en T, en branche ascendante et branche descendante; on trouve aussi sur tout leur trajet des collatérales qui vont s'arboriser autour des cellules de la corne antérieure et de la base de la corne postérieure; les fibres se terminent de la même façon. Cajal signale ce fait important que les cordons postérieurs paraissent recevoir peu de fibres des cordons.

En résumé, la méthode de Golgi a modifié profondément les idées sur la structure histologique des centres nerveux, et il est deux faits importants, qu'on ne doit jamais perdre de vue lorsqu'on étudie le fonctionnement de ces centres : l'indépendance des neurones qui implique pour les fibres des racines postérieures la transmission par simple contact avec les neurones centraux, et les multiples connexions d'une même fibre par ses collatérales avec les divers segments de la moelle.

Par contre, on ne peut que regretter que cette méthode ne soit pas encore applicable aux fibres adultes munies de myéline et aux cas pathologiques; elle ne permet pas non plus de suivre les fibres sur un long trajet et ne donne que peu de documents à l'étude de la systématisation des faisceaux. Enfin, si elle élargit le champ des hypothèses sur le fonctionnement de l'axe cérébrospinal, il est prudent de citer sans autres commentaires les théories que l'on a émises sur le véritable rôle des prolongements protoplasmiques ou dendrites; les uns leur attribuent une fonction nerveuse, cellulipète (Cajal, van Gehuchten, von Lenhossek), tandis que d'autres sont plus disposés à admettre le rôle nutritif de ces prolongements (Kölliker).

L'étude des dégénérescences secondaires pathologiques ou expérimentales, commencée par Türck et ses contemporains, s'est

perfectionnée grâce aux nouvelles méthodes histologiques. La méthode de coloration des fibres à myéline par l'hématoxyline, publiée par Weigert en 1884 et modifiée par Pal, permet de reconnaître les régions où les cylindre-axes dégénérés ont été remplacés par la sclérose qu'on étudiait jusqu'à ce moment presque exclusivement par le carmin; elle donne une image négative par l'absence de coloration dans les zones de dégénérescence et ne s'applique qu'à des lésions déjà anciennes. La *méthode de Marchi* est basée sur le même principe que la recherche des corps granuleux et des granulations moléculaires; ces produits de désagrégation de la myéline sont imprégnés et colorés sur place par l'acide osmique, cette méthode s'applique donc à des dégénérescences plus récentes et permet de suivre sur des coupes sériées des faisceaux peu volumineux et même des fibres isolées. Elle prête parfois à des erreurs d'interprétation et nous aurons l'occasion de nous expliquer sur ce point en parlant de nos observations personnelles; mais elle reste actuellement le meilleur procédé que nous ayons à notre disposition pour l'étude des dégénérescences secondaires.

Les résultats auxquels on est arrivé par ces méthodes dans la recherche du trajet des fibres radiculaires postérieures et de la constitution des cordons de la moelle sont de notion courante. Nous ne ferons que les résumer brièvement dans leurs grandes lignes.

a) Dégénérescence ascendante des fibres radiculaires postérieures. — Les fibres des racines postérieures forment la partie essentielle des cordons de Goll et de Burdach. Le contingent de chaque racine envoie immédiatement après son entrée dans la moelle un certain nombre de fibres à la substance gélatineuse de Rolando et à la substance grise : les autres (fibres radiculaires internes), passent par le cordon de Burdach et constituent un faisceau qui en remontant, diminue progressivement et rapidement de volume par l'envoi de fibres et de collatérales à la substance grise; un très petit nombre seulement arrive jusqu'aux noyaux postérieurs du bulbe. Singer et Münzer(1) ont résumé ces faits en distinguant les fibres *courtes* qui passent immédiatement dans la substance grise, les

(1) Singer et Munzer. Beitrage zur Anatomie der Centralnervensystems insbesonders des Rückenmarkes. *Wien. Kaiserl. Academie der Wiss. math-natürw. Klasse*, 1890, Bd LVII.

fibres *moyennes* qui s'y terminent après un trajet plus ou moins long dans les cordons postérieurs et les fibres *longues* qui remontent jusqu'au bulbe.

D'autre part, les fibres moyennes et longues d'une même racine se déplacent par suite de la pénétration des racines suivantes et sont refoulées en dedans dans le faisceau de Burdach puis, s'il y a lieu, dans le faisceau de Goll. Cette évolution déjà indiquée par Türck et par Bouchard a été confirmée par les travaux récents et se trouve désignée aujourd'hui sous le nom de *loi de Kahler* et *Pick*. On est arrivé ainsi à reconnaître que les fibres longues des racines sacrées, lombaires et dorsales inférieures passent dans la moelle cervicale par le cordon de Goll ; ce dernier, ainsi que l'ont montré Dejerine et Sottas (1) ne contient à ce niveau ni fibres endogènes ni fibres radiculaires descendantes, tandis que le faisceau de Burdach ne contient dans la partie supérieure de la moelle que des fibres moyennes et longues provenant des racines cervicales et des racines dorsales supérieures.

La terminaison des fibres longues des racines postérieures se fait dans les noyaux postérieurs du bulbe (noyaux des cordons de Goll et de Burdach), par des arborisations terminales autour des cellules (Cajal).

Outre ces fibres aboutissant à la substance grise tout le long de la moelle et du même côté que les racines afférentes, existe-t-il des fibres allant directement aux cordons postérieurs du côté opposé ou aux cordons antéro-latéraux de l'un et de l'autre côté ? Löwenthal Berdez, Oddi et Rossi (2) l'admettent à la suite de recherches expérimentales faites avec la méthode de Marchi. Mott (3) a reconnu au contraire que si l'on ne produit que des lésions radiculaires uni-

(1) Dejerine et Sottas. Sur la distribution des fibres endogènes dans le cordon, postérieur de la moelle et sur la constitution du cordon de Goll. *Société de biologie* 15 juin 1895.

(2) Löwenthal. *Internat. Monatschrift für Anatomie und Physiol.*, 1893, Bd. X.

Berdez. Recherches expérimentales sur le trajet des fibres centripètes dans la moelle épinière. *Revue méd. de la Suisse romande*, 1892, p. 300.

Oddi et Rossi. Contribution à l'étude des voies sensitives dans la moelle épinière. *Archives italiennes de biologie*, 1890. — Sur le cours des voies afférentes de la moelle épinière. *Arch. ital. de biologie*, 1891.

(3) Mott. Experimental enquiry upon the afferent tracts of the central nervous system of the monkey. *Brain*, 1895, p. 1.

latérales, sans lésions accessoires, aucune fibre ne passe dans le cordon postérieur du côté opposé ou dans les cordons antéro-latéraux. Dejerine et Spiller (1), Russell (2), dans des cas pathologiques, arrivent aux mêmes conclusions.

b) Dégénérescences descendantes et fibres endogènes dans les cordons postérieurs. — Cette question est à l'étude actuellement. La discussion porte principalement sur la part qui revient dans ces dégénérescences descendantes aux fibres radiculaires *(f. exogènes)* et aux fibres venues de la substance grise *(f. endogènes)*.

Les cas de dégénérescence descendante des fibres radiculaires ne ne sont pas très nombreux ; ils semblent cependant prouver que le faisceau décrit sous le nom de dégénérescence en virgule par Schultze (3) est de nature exogène et doit représenter la dégénérescence de la branche descendante des racines postérieures [Bruns, Nageotte, Dejerine et Thomas, Zappert, Achalme et Théohari (4)]. Par contre, on trouve beaucoup plus souvent des fibres descendantes altérées à la suite de lésions transverses de la moelle, et on en fait un argument en faveur de la nature endogène de ces fibres. Il est en particulier un faisceau, décrit par Hoche (5) et observé de nouveau par Achalme et Théohari, qui semble être endogène ; il occupe successivement les régions connues sous les dénominations de bandelette périphérique, de centre ovale de Flechsig, et de triangle de Gombault et Philippe ; il réunit les régions supérieures de la moelle au cône terminal ; d'après ces auteurs, il est distinct de la virgule de Schultze, tandis que pour Gombault et Philippe (6) il lui ferait suite.

(1) Dejerine et Spiller. Contribution à l'étude de la texture des cordons postérieurs de la moelle. *Société de biologie*, 27 juillet 1895.

(2) Russel. Contribution to the study of some of the afferent and efferent tracts in the spinal cord. *Brain*, 1898, fasc. LXXXII.

(3) Schultze. *Arch. für Psychiatrie*, 1883, p. 359.

(4) Bruns. *Arch. für Psychiatrie*, 1893, p. 759.

Nageotte. *Revue Neurolog.*, 1895.

Dejerine et Thomas. Contribution à l'étude du trajet intramédullaire des racines postérieures, etc. *Société de biologie*, 27 juin 1896.

Zappert. *Neurol. Centralblatt*, 1898, n° 3, p. 102.

Achalme et Theohari. Contribution à l'étude de la dégénérescence descendante des cordons postérieurs. *Société de biologie*, 17 décembre 1898.

(5) Hoche. *Arch. für Psychiatrie*, 1896, Bd XXVIII.

(6) Gombault et Philippe. Etat actuel de nos connaissances sur la système-

Les fibres endogènes ascendantes des cordes postérieures sont moins bien connues, elles occuperaient dans la partie profonde de ces faisceaux la zone cornu-commissurale.

Ces différents faisceaux ne présentent pour l'instant qu'un intérêt anatomique, mais il est utile d'ajouter que l'examen, par la méthode de Marchi, des dégénérescences récentes dans les lésions radiculaires montre que les zones que l'on croit être réservées aux fibres endogènes renferment aussi des fibres exogènes et que ces deux systèmes sont en réalité mélangés (Dejerine et Spiller, Dejerine et Thomas, Russel, Schaffer.)

c) Fibres endogènes des cordons antéro-latéraux. — Les fibres endogènes ou fibres des cordons qui vont de la substance grise aux cordons antéro-latéraux sont plus importantes et nous verrons bientôt qu'elles ont servi à formuler bien des théories physiologiques sur la conduction de la sensibilité. Elles ont été étudiées avec toutes les méthodes, anatomie normale, embryogénie, méthode de Golgi, dégénérescences secondaires, et toujours on les a vues partir de la substance grise et aller aux cordons antéro-latéraux du même côté et aussi aux cordons antéro-latéraux du côté opposé en passant par la commissure antérieure (1).

La méthode de Golgi montre que ces fibres peuvent se diviser en deux branches, ascendante et descendante, et qu'elles émettent sur tout leur trajet des collatérales qui retournent à la substance grise en traversant parfois la ligne médiane, les fibres et les collatérales se terminent par de fines arborisations. La méthode des dégenérescences secondaires donne des renseignements plus précis sur leur trajet et leur étendue, et on peut résumer l'état actuel de nos connaissances sur ce sujet par les propositions suivantes :

1° A la suite des lésions transverses de la moelle, les fibres endo-

tisation des cordons postérieurs de la moelle épinière. *Semaine médicale*, 1895, p. 161.

Philippe. *Contribution à l'étude anatomique et clinique du tabes dorsalis.* Th. de Paris, 1897, p. 60.

(1) On a souvent attribué jusqu'à présent la dénomination générale de *fibres commissurales* à toutes les fibres qui réunissent entre eux des segments plus ou moins éloignés de la moelle épinière. M. et Mme Dejerine réservent le nom de *fibres commissurales* aux fibres qui traversent la ligne médiane et nomment *fibres d'association* celles qui, depuis leur origine jusqu'à leur terminaison restent du même côté de la moelle.

gènes des cordons antéro-latéraux qui subissent une dégénérescence ascendante sont au point de vue de leur trajet des fibres courtes, moyennes ou longues.

2° Les fibres longues des cordons antéro-latéraux qui dépassent les limites de la moelle sont principalement des fibres destinées au cervelet ; elles forment : *le faisceau cérébelleux direct* qui naît des cellules de la colonne de Clarke du même côté et va au vermis par le pédoncule cérébelleux inférieur et le *faisceau de Gowers*, ce dernier naît de la substance grise du côté opposé et peut-être aussi du même côté, et après un plus long trajet gagne le vermis en passant par le bulbe, la protubérance et le pédoncule cérébelleux supérieur (1).

3° Les autres fibres endogènes des cordons antéro-latéraux ne peuvent être suivies sur un long trajet, elles doivent donc rentrer dans la substance grise ; elles sont mélangées aux autres faisceaux, et Gowers avait déjà signalé, dans le faisceau qui porte son nom, la présence de fibres commissurales longues, venant de la région lombaire et ne dépassant pas la moelle cervicale.

Elles ne peuvent avoir d'autre rôle que de réunir entre eux les différents étages de l'axe gris médullaire, en restant du même côté de la moelle (fibres d'association) ou en traversant la ligne médiane (fibres commissurales). On en retrouve d'ailleurs de semblables dirigées de haut en bas ; ces fibres des cordons descendantes paraissent être moins nombreuses et moins longues.

Ces cylindre-axes de nature endogène, allant aux cordons antéro-latéraux des deux côtés de la moelle ont été étudiés expérimentalement par Auerbach (2), Ehrlich et Brieger (3), Singer et Münger, Grünbaum (4), Mott (5), etc... On a provoqué leur dégénérescence à l'aide de différents procédés, directement par des sections ou des hémisections pratiquées sur la moelle dans le sens transversal ou

(1) THOMAS. *Le cervelet*. Th. de Paris, 1897.

(2) AUERBACH. Zur Anatomie der aufsteigenden degenerierenden Systeme des Rückenmarkes. *Anatom. Angeiger*, 1890.

(3) EHRLICH et BRIEGER. Ueber die Ausschaltung des Lendenmarkes. *Zeitchrift für klinische Medicin.*, VII, 1884.

(4) GRÜNBAUM. Note on the degeneration following double transvers. longit. and anterior cornual Lesions of the spinal cord. *Journal of Physiology*, May 1894.

(5) MOTT. *Loc. cit. Brain*, 1895.

dans le sens longitudinal, indirectement par la compression de l'aorte abdominale, destinée à produire la nécrose de la substance grise lombaire. Nous avons pu vérifier ces faits, grâce à un cas de nécrose unilatérale limitée à un segment de la substance grise lombaire et survenue accidentellement chez un chien après la section de la 6e racine lombaire droite. L'examen en coupes sériées par la méthode de Marchi nous montra un grand nombre de fibres des cordons, ascendantes et descendantes, allant surtout au cordon antérieur du côté opposé à la lésion et au cordon latéral du même côté ; ces fibres disparaissent les unes après les autres en remontant dans la moelle et les plus longues ne dépassaient pas la partie inférieure de la moelle cervicale (1).

Cependant des publications récentes montrent que dans les cas de lésions portant surtout sur les régions supérieures de la moelle, on peut trouver quelques fibres, passant par les cordons antéro-latéraux et dépassant les limites du bulbe. Schäfer (2) a décrit chez le singe des fibres du cordon latéral allant jusqu'aux tubercules quadrijumeaux après hémisection de la moelle. Mott (3) signale des fibres allant rejoindre le ruban de Reil latéral jusqu'au tubercule quadrijumeau antérieur (fibres spino-quadrigéminales) et des fibres destinées à la couche optique (fibres spino-thalamiques). Patrick (4) a vu chez l'homme, à la suite d'une lésion siégeant entre les régions cervicale et dorsale une dégénérescense de la zone marginale du cordon latéral avec atrophie partielle du ruban de Reil latéral. Quensel (5) trouve dans la dégénérescence ascendante du faisceau de Gowers des fibres qui se détachent pour passer par le ruban de Reil latéral et vont de là au corps genouillé interne à la commissure postérieure et même à la partie ventrale du noyau externe du thalamus. V. Sölder (6), dans un cas de ramolissement de la région cervico-dorsale, a pu

(1) Long. Contribution à l'étude des fibres endogènes de la moelle. *Société de biologie*, 30 juillet 1898.

(2) Schæfer. *Quain's Anatomy*, vol. III, part. 1, page 33.

(3) Mott. Loc. cit. *Brain*, 1895.

(4) Patrick. *Arch. für Psychiatrie*, Bd XXV, 1895, p. 831.

(5) Quensel. Ein Fall von Sarcom der Dura Spinalis. *Neurolog. Centralblatt*, 1er juin 1898, n° 11.

(6) V. Sölder. Degenerirte Bahnen im Hirnstamme bei Läsion des unteren Cervicalmarks. *Neurolog. Centralblatt*, 1897, n° 7, p. 308.

suivre par la méthode de Marchi la dégénérescence ascendante de quatre faisceaux : les deux principaux sont les tractus cérébelleux (faisceau cérébelleux direct et faisceau de Gowers), les deux autres sont représentés par quelques fibres seulement ; l'un passe par le faisceau de Gowers puis par le ruban de Reil latéral et enfin se joint au ruban de Reil médian ; l'autre, faisceau spino-thalamique, passe par le faisceau fondamental de la moelle, puis dans la formation réticulée du bulbe et de la protubérance et se joint au faisceau précédent dans la région sous-thalamique. Tschermak (1), qui cite aussi ces cas, rappelle l'existence du système ascendant spino-cérébral, passant par le faisceau longitudinal postérieur dont il a observé la dégénérescence ascendante.

Nous avons tenu à signaler ces publications ; elles montrent, ce qu'on était en droit de supposer, qu'on peut suivre des fibres dégénérées continuant dans le sens ascendant le trajet des cordons antéro-latéraux ; mais ces fibres ne sont qu'en petit nombre et doivent rentrer dans le cadre des fibres d'association longitudinales.

En résumé : 1° Les dégénérescences secondaires démontrent que les fibres des racines postérieures se terminent dans la substance grise de la moelle du même côté, c'est-à-dire sans entrecroisement. Parmi ces fibres, quelques-unes seulement arrivent au bulbe et se terminent dans les noyaux des cordons de Goll et de Burdach.

La méthode de Golgi complète cette description par des faits importants : la division de ces fibres radiculaires en deux branches, ascendante et descendante, la présence de nombreuses collatérales sur le trajet des fibres des cordons postérieures et la terminaison des cylindre-axes et des collatérales par des arborisations autour des cellules de la substance grise.

2° Les fibres endogènes qui naissent des cellules de la substance grise sont ascendantes et descendantes ; l'étude de leurs dégénérescences secondaires nous montre qu'à l'exception des faisceaux destinés au cervelet, la presque totalité de ces fibres n'a qu'un trajet intra-médullaire plus ou moins étendu ; elles ne forment pas de voie

(1) Tschermak. Ueber den centralen Verlauf der aufsteigenden Hinterstrangbahnen und deren Beziehungen zu den Bahnen im Vorderseitenstrang. *Archiv für Anatomie und Physiologie, Anat. Abth.*, 1898, p. 291.

longue établissant une communication directe entre l'axe gris de la moelle depuis son extrémité inférieure et les segments supérieurs de l'axe cérébro-spinal. Cette formule s'applique aussi bien aux fibres commissurales qui traversent la ligne médiane qu'aux fibres d'association qui restent du même côté de la moelle.

La méthode de Golgi nous montre que ces fibres endogènes émettent sur tout leur trajet de nombreuses collatérales rentrant dans la substance grise et traversant même parfois la ligne médiane.

Toutes ces fibres endogènes ne peuvent donc servir qu'à relier entre eux les différents étages de la moelle, mais leurs connexions doivent être très complexes.

§ 2. — Théories physiologiques de la conduction de la sensibilité dans la moelle.

Nous ne pouvons songer à faire un historique, même sommaire, de ces théories ; nous nous bornerons à indiquer les idées en cours actuellement sur ce sujet et basées sur les connaissances anatomiques acquises récemment.

Ainsi que nous l'avons dit plus haut, toutes ces théories cherchent à résoudre deux problèmes encore fort discutés : la détermination du rôle fonctionnel de la substance grise et des faisceaux blancs et l'hypothèse d'une décussation des voies sensitives dans la moelle.

Transmission de la sensibilité par la substance grise et par les faisceaux blancs (CORDONS POSTÉRIEURS ET CORDONS ANTÉRO-LATÉRAUX). — Schiff (1), en 1853 et dans les années qui suivirent, fit un grand nombre d'expériences qui l'amenèrent à donner les conclusions suivantes : les cordons blancs postérieurs servent à conduire les impressions de contact, la substance grise conduit les sensations de douleur et de brûlure. Cette théorie fut acceptée par les uns (Brown-Séquard), repoussée par d'autres et en particulier par Vulpian ;

(1) SCHIFF. Sur la transmission des impressions sensitives dans la moelle épinière, *Académie des Sciences*, 22 mai 1854. Ses communications ultérieures (*Berner naturforschende Gesellschaft*, 24 janvier 1857, et *Versammlung deutscher Naturforscher, Karlsruhe*, 1858), sont rapportées, ainsi que d'autres travaux sur le même sujet, dans le 3e volume du *Recueil des mémoires physiologiques de M. Schiff*. Lausanne 1896, p. 260, 262, 268, 270, etc.

elle devait être remise en évidence plus tard par la découverte de la syringomyélie.

Il n'entrait d'ailleurs pas dans les vues de Schiff de supposer des voies de transmission bien définies pour chaque modalité de la sensibilité générale ; on sait en effet avec quelle ardeur il chercha à démontrer expérimentalement que la sensibilité persiste après une série de sections ou de résections alternantes pratiquées sur la moelle épinière, conclusion à laquelle sont arrivés presque tous les physiologistes et que Vulpian résume en disant qu'il n'y a pas de route déterminée dans la substance grise pour la transmission des impressions sensitives « ou du moins il n'y a pas de route indispensable, exclusive (1) ».

En étudiant les théories actuelles, on voit au contraire dominer la préoccupation, consciente ou inconsciente, de faire passer les différentes sensations par des systèmes de fibres bien définis. En utilisant la théorie des neurones, on prend comme point de départ le neurone périphérique (protoneurone sensitif centripète) qui, par les fibres radiculaires, aboutit aux cordons postérieurs et à la substance grise de la moelle ; de cette dernière part une voie de deuxième ordre, qui subit une décussation partielle ou totale suivant les auteurs, et dont les cylindre-axes, suivant les cordons antéro-latéraux, vont rejoindre dans le bulbe une autre voie de deuxième ordre, le ruban de Reil qui fait suite aux cordons postérieurs de la moelle. Pour ceux qui admettent que les voies sensitives sont représentées par des neurones à long trajet, il suffit d'en mettre deux ou trois bout à bout pour aller de la périphérie au sensorium commune ; si, au contraire, on admet des relais en diverses régions, comme la formation réticulée du bulbe et de la protubérance ou dans la couche optique, il faut un plus grand nombre de neurones (voies secondaires, tertiaires, etc.). D'autre part, pour expliquer les phénomènes de suppléance, on est amené par cette manière de voir à supposer l'existence de voies principales ou de moindre résistance et de voies collatérales, comme les voies cérébelleuses par exemple.

Telle est, esquissée dans ses grandes lignes, la doctrine actuelle de la conduction de la sensibilité dans la moelle ; mais lorsqu'on

(1) Vulpian. *Dict. encyclop. des sciences médicales.* Article Moelle (Physiol.), page 397.

passe aux points de détail, on voit combien varie d'un auteur à l'autre son application aux différents modes de la sensibilité.

C'est Edinger (1) qui a le plus explicitement affirmé l'existence d'une voie sensitive secondaire passant par les cordons antéro-latéraux; elle part de la substance grise des cornes antérieures et postérieures où elle est en connexion avec les fibres des neurones phériphériques, elle subit une décussation en passant par la commissure antérieure. Les cylindre-axes de ce *faisceau sensitif croisé* d'Edinger sont disséminés dans le cordon antéro-latéral, puis ils se condensent au niveau du bulbe dans le faisceau fondamental antérieur et rejoignent le ruban de Reil dans la couche interolivaire. D'autre part, dans le cordon postérieur passent des voies qui par leurs connexions avec le cervelet et avec les centres moteurs corticaux ont une influence sur la régularisation sensitive des mouvements et le tonus musculaire. C'est donc à la substance grise et à la voie secondaire qui en part qu'est due, d'après Edinger, la conduction des impressions de la sensibilité cutanée (tact, douleur, température).

Kölliker (2) dit qu'on peut supposer, d'après la pathologie et l'expérimentation, que les cordons postérieurs conduisent le sens musculaire seulement; la voie de transmission de la sensibilité cutanée (tact, douleur, température) passe par la substance grise et les cordons antéro-latéraux et il est possible qu'elle soit croisée. Kölliker reconnaît d'ailleurs qu'il reste bien des points obscurs à élucider et en particulier quelle est la valeur relative des voies secondaires directe et croisée des cordons antéro-latéraux par rapport à la voie directe des cordons postérieurs.

Pour Van Gehuchten (3), la voie sensitive périphérique va directement et sans entrecroisement à la substance grise médullaire, les fibres longues des cordons postérieurs allant seules jusqu'au bulbe. Les voies centrales sont plus complexes et comprennent une voie principale et une voie secondaire, cette dernière passant par le

(1) Edinger. Einiges vom Verlauf der Gefühlsbahnen im centralen Nervensystem. *Deutsche medizinische Wochenschrift*, 1890, n° 20.

Vorlesungen über den Bau der nervösen Centralorgane, 5e édition. Frauefort, 1896, p. 331 et suiv.

(2) Kölliker. *Handbuch der Gewebelehre*, 6e édition, 2e volume, p. 118.

(3) Van Gehuchten. *Anatomie du système nerveux de l'homme*, 2e éditiou, pages 758 et 881.

cervelet; la voie principale comprend les fibres du faisceau sensitif croisé d'Erlinger, qui, dans les cordons antéro-latéraux, occupe le faisceau fondamental et se mêle aussi au faisceau de Gowers; les fibres longues de ce faisceau croisé rejoignent dans le bulbe le ruban de Reil qui représente la voie centrale des cordons postérieurs. D'après Van Gehuchten, les fibres longues des cordons postérieurs servent à la conduction de la sensibilité tactile, tandis que les impressions se rapportant aux sensibilités douloureuse et thermique sont transmises par les fibres longues des cordons, en majorité croisées; les impressions de la sensibilité musculaire sont conduites par le faisceau cérébelleux au cervelet, et par les cordons postérieurs au bulbe, d'où elles peuvent aussi être renvoyées au cervelet par le pédoncule cérébelleux inférieur.

Il est cependant quelques auteurs qui ne pensent pas qu'on puisse émettre une théorie précise sur le trajet et le rôle physiologique des voies sensitives médullaires. Charpy (1), entre autres, enseigne qu'au point de vue anatomique, il existe une voie longue allant sur les cordons postérieurs aux noyaux des cordons de Goll et de Burdach d'où repart une voie croisée, le ruban de Reil; en outre, on doit admettre un grand nombre d'autres voies de transmission : les fibres courtes et moyennes du faisceau de Burdach, les fibres des cordons directes ou croisées, à court ou à long trajet, et enfin la substance grise elle-même par ses petites cellules à cylindre-axe court. « Mais au point de vue physiologique, dit Charpy, ce n'est que sous forme d'hypothèses qu'on peut indiquer les chemins suivis par les sensibilités tactile, douloureuse, thermique, musculaire ».

Ces extraits des principaux ouvrages publiés récemment montrent combien les théories physiologiques actuelles sont peu univoques pour le sujet qui nous occupe. On remarque que lorsqu'elles cherchent à donner une conclusion positive, elles ne tiennent pas toujours compte des faits anatomiques que l'on peut considérer comme définitivement acquis. C'est le cas pour l'hypothèse de la voie sensitive secondaire qui, après avoir subi un entrecroisement par la commissure antérieure conduirait directement les impressions de la sensibilité cutanée par les cordons antéro-latéraux vers le cerveau ou le cervelet.

(1) Charpy. *Traité d'anatomie humaine de Poirier*, t. III p. 242-243.

Elle est en désaccord avec les enseignements de la physiologie expérimentale et de l'anatomie pathologique. Les troubles sensitifs produits par la section des cordons latéraux sans lésion de la substance grise sont presque nuls, et d'autre part aucun fait jusqu'à présent ne nous permet de faire rentrer le cervelet dans les voies de conduction de la sensibilité cutanée proprement dite; enfin il faut se rappeler qu'une dégénérescence ascendante des cordons antéro-latéraux ne peut envoyer que bien peu de fibres au delà de la moelle si on en excepte le faisceau cérébelleux direct et le faisceau de Gowers qui vont au cervelet. Un faisceau sensitif croisé autonome devrait augmenter progressivement de volume et donner, comme le cordon de Goll à la région cervicale, une dégénérescence compacte à la suite des lésions portant sur les régions supérieures de la moelle; ce n'est pas le cas. On doit donc s'en tenir à la conclusion indiquée plus haut : Les fibres des cordons directes ou croisées ne représentent que des voies commissurales ou d'association plus ou moins longues.

La pathologie nerveuse fournit des documents importants en permettant de comparer les symptômes cliniques et les lésions auxquelles on peut attribuer leur pathogénie; mais il est nécessaire de les analyser avec soin et de ne pas en tirer des déductions trop rapides; ce fut le cas, par exemple, pour l'ataxie locomotrice progressive; on a pendant longtemps mis les symptômes principaux de cette maladie, les troubles de la sensibilité cutanée et du sens musculaire, sous la dépendance de la sclérose atteignant les différentes zones décrites dans les cordons postérieurs, tandis qu'aujourd'hui on admet la théorie de l'origine radiculaire du tabes émise par Leyden, Vulpian et par Dejerine; c'est le cas pour d'autres maladies encore, et comme le fait remarquer Charpy (1), « presque toutes les attributions physiologiques et pathologiques faites au cordon postérieur doivent être reportées aux racines postérieures elles-mêmes ou à leurs collatérales ».

La syringomyélie est actuellement une des affections médullaires les mieux étudiées cliniquement; elle a montré que les troubles de la sensibilité peuvent être dissocies chez l'homme; la sensibilité tactile

(1) Charpy. *Loc. cit.*, page 231.

dans cette maladie est souvent conservée, les sensibilités douloureuse et thermique sont abolies dans des régions correspondant à la lésion médullaire, et cette dernière est une gliose qui envahit lentement la substance grise de la moelle. Mais malgré le nombre déjà grand de cas vérifiés post mortem, on n'est pas arrivé à expliquer anatomiquement toutes les variétés symptomatologiques de la syringomyélie. Au point de vue de la clinique seulement, on relève dans cette affection des anomalies intéressantes; les troubles portant sur la sensibilité thermique et la sensibité douloureuse ne sont pas toujours comparables, l'anesthésie peut être beaucoup plus étendue pour l'une que pour l'autre. Dans la sensibilité thermique elle-même, il peut se faire une dissociation entre le froid et le chaud; leurs territoires d'anesthésie ne sont pas toujours superposables et parfois même sont complètement distincts [Schlesinger (1)]. De tels faits s'accordent difficilement avec l'hypothèse d'une voie sensitive homogène servant à la transmission des sensibilités douloureuse et thermique réunies.

On possède d'ailleurs, à présent, un certain nombre de cas de syringomyélie où l'examen clinique ne montrait pas de troubles appréciables de la sensibilité, tandis qu'à l'autopsie on trouvait les lésions habituelles de la gliose centrale (2). Dejerine et Thomas (3) en ont publié un dans lequel la substance grise était creusée de deux cavités latérales, la partie médiane étant conservée, et ils rappellent qu'en physiologie expérimentale, on voit la sensibilité douloureuse persister après section de la substance grise lorsqu'on laisse cette zone médiane intacte; la sensibilité tactile chez ce malade était conservée et cependant les cornes postérieures étaient détruites dans la moelle cervicale et il y avait quelques foyers secondaires de gliose dans les cordons postérieurs. Il en est d'ailleurs de même dans d'autres observations, et s'il est vrai que dans beaucoup de cas de

(1) Schlesinger. *Die Syringomyelie. Eine Monographie.* Wien, 1895, p. 20 et 23.

(2) Erb et Schultze. *Virchow's Arch.* Bd 87, p. 524.

Kahler et Pick. Beitrag zur Lehre von der Syringomyelie und Hydromyelie. *Prager Vierteljahresschrift für prakt. Heilkunde,* 1879.

Krauss. *Virchow's Arch.* Bd 101, 1885.

Critzmann. *Essais sur la Syringomyélie.* Thèse de Paris, 1892, p. 18.

(3) Dejerine et Thomas. Un cas de syringomyélie, type scapulo-huméral, avec intégrité de la sensibilité. *Société de biologie,* 10 juillet 1897.

syringomyélie, la sensibilité tactile et le sens musculaire sont plus ou moins altérés (1), on ne peut faire de l'intégrité de la sensibilité tactile un corollaire de l'intégrité des cordons postérieurs.

Cette restriction n'est pas nécessaire dans l'étude de la syringomyélie seulement : lorsque se produit une compression peu intense de la moelle ou une myélomalacie peu étendue, on peut trouver à l'autopsie la dégénérescence ascendante classique des cordons postérieurs et des faisceaux cérébelleux dans des cas où la paraplégie n'était pas accompagnée d'un déficit de la sensibilité cutanée ; ce n'est que lorsque la lésion est plus intense ou plus étendue que l'on observe des troubles sensitifs allant d'ailleurs en s'atténuant progressivement (2).

Il semble donc que dans une affection à évolution lente comme la syringomélie, ou dans le cas d'une lésion à évolution subaiguë (compression de la moelle, artérites infectieuses, etc.), l'apparition des troubles de la sensibilité dépend en partie de l'étendue des lésions ; l'altération et même la destruction d'éléments auxquels on est tenté d'attribuer un rôle fonctionnel défini, comme les fibres des cordons postérieurs ou les cellules des cornes postérieures, ne se manifestent pas par des troubles fonctionnels si elles n'opèrent que dans des proportions restreintes.

L'étude des autres lésions systématisées ou diffuses de la moelle épinière (maladie de Friedreich, sclérose en plaques, etc.), ne donne pas de résultats plus précis. La pathologie s'accorde donc avec l'anatomie et la physiologie pour repousser l'hypothèse d'un faisceau sensitif dans lequel viendraient se loger les uns après les autres les neurones périphériques ou centraux correspondant aux différents territoires de la surface cutanée.

Hypothèse de l'entrecroisement des voies sensitives dans la moelle. — Ainsi que nous l'avons vu, la plupart des anatomistes actuels cherchent à expliquer comment les voies centripètes de la sensibilité générale peuvent subir à leur entrée dans la moelle un entrecroisement partiel ou total. C'est le résultat de l'opinion admise par beaucoup de neurologistes, que les phénomènes connus sous le nom de syndrome de Brown-Séquard ne peuvent être dus qu'à une

(1) Schlesinger. *Loc. cit.*, p. 16.
(2) Sottas. *Des paralysies spinales syphilitiques.* Thèse de Paris, 1894, p. 193.

disposition anatomique particulière qui serait l'entrecroisement immédiat des fibres des racines postérieures ou la décussation des voies sensitives secondaires partant de la substance grise.

Brown-Séquard (1) avait démontré par l'expérimentation et la clinique qu'une hémisection ou une lésion unilatérale de la moelle produisent une hémiparaplégie avec hyperesthésie cutanée du côté de la lésion, et une anesthésie cutanée du côté opposé. Ce fait fondamental a été vérifié très souvent par l'observation clinique ; l'existence du *syndrome de Brown-Séquard* est donc certaine, mais son explication anatomique par un entrecroisement des voies sensitives est hypothétique. Elle était déjà discutable en physiologie expérimentale ; les objections présentées par Schiff et par Vulpian entre autres, ont été acceptées par Brown-Séquard, qui en a lui-même ajouté de nouvelles et non des moins probantes : ce syndrome ne peut pas être obtenu avec tous les animaux, malgré la similitude de structure de la moelle chez l'homme et les mammifères ; il peut être provoqué par d'autres lésions que l'hémisection de la moelle, par exemple par la simple piqûre des cordons postérieurs ou par la section unilatérale des racines postérieures dorsales ; l'anesthésie croisée disparaît si on pratique modérément l'élongation du nerf sciatique du côté opposé à l'hémisection ; elle est même remplacée par de l'hyperesthésie si on fait une seconde hémisection au-dessus de la première et sur l'autre moitié de la moelle (2).

Vulpian avait insisté avec raison sur l'hyperesthésie qui est le phénomène le plus constant dans ce syndrome, et il l'expliquait par une suractivité particulière de la moelle du côté de la lésion, tandis que l'autre côté devient anesthésique par une sorte de balancement physiologique (3). Brown-Séquard donne une conclusion presque analogue : « L'anesthésie dépend d'un acte d'inhibition, l'hyperesthésie d'un acte de dynamogénie. »

La physiologie revient donc à la notion que les voies de conduction

(1) Brown-Séquard. Thèse, 1846.— *Société de biologie*, 1849 et 1850.—*Gazette hebdomadaire de médecine et de chirurgie*, 1855. — *Archives de physiologie*, 1868 et 1869, etc.

(2) Brown-Séquard. Remarques à propos des recherches du Dr Mott sur les effets de la section d'une moitié latérale de la moelle épinière. *Arch. de physiologie*, 1894, p. 195.

(3) Vulpian. *Dict. Encyclop.*, article Moelle, p. 413.

de la sensibilité ne subissent pas d'entrecroisement dans la moelle [Mott (1), Gutch et Horsley (2)] ; on trouve cependant quelques publications neurologiques récentes dans lesquelles l'ancienne hypothèse anatomique est encore défendue [Brissaud (3), Lloyd (4)], mais on reconnaît que son application à l'anatomie et à la pathologie est de plus en plus difficile. M. Brissaud suppose qu'il est nécessaire de distinguer d'après le siège des lésions deux variétés d'hémianesthésie : une hémianesthésie homologue, du même côté que la lésion, si cette dernière porte sur les cornes postérieures au point d'arrivée des fibres de la sensibilité thermique et douloureuse, et une hémianesthésie croisée si la lésion n'atteint que les cordons antéro-latéraux où passe, d'après M. Brissaud, le deutoneurone sensitif. Les fibres de la sensibilité tactile seraient elles-mêmes croisées et leur deutoneurone centripète remonterait par les cordons postérieurs du côte opposé.

M. Raymond (5) reconnaît que les seules fibres qui pourraient constituer une voie sensitive croisée sont les rares collatérales du neurone périphérique que Cajal a décrites, se détachant des fibres radiculaires postérieures et passant par la commissure grise ; on devrait avec cette hypothèse n'accorder qu'un rôle secondaire aux fibres longues des cordons postérieurs ; aussi M. Raymond donne-t-il comme également admissible l'explication du syndrome de Brown-Séquard par une action dynamogénique à distance.

M. Dejerine soutient au contraire plus affirmativement la théorie de Vulpian et de Brown-Séquard ; dans un travail récent (6), en collaboration avec notre collègue et ami Thomas, il résume les arguments qui s'opposent à la théorie de l'entrecroisement sensitif ; on trouve également dans une de ses publications antérieures (7) un

(1) Mott. *Philosophical transactions of the Royal Society*, 1891.

(2) Gutch et Horsley. *Philosoph. Transactions*, 1891.

(3) Brissaud. Le double syndrome de Brown-Séquard dans la syphilis spinale. *Progrès médical*, 1897, nos 29 et 51.

(4) Lloyd. *Brain*, Spring, 1898.

(5) Raymond. *Iconographie de la Salpêtrière*, 1897, page 321. — *Clinique des maladies du système nerveux*. Année 1896-1897. Paris, 1898, page 558.

(6) Dejerine et Thomas. Un cas d'hémiparaplégie avec anesthésie croisée. *Arch. de physiol.*, n° 3, 1898.

(7) Dejerine et Sottas. Sur un cas de syringomyélie unilatérale et à début tardif suivi d'autopsie. *Soc. de biologie*, 23 juillet 1892.

cas de syringomélie unilatérale dans lequel les troubles de la sensibilité siégeaient du même côté que la lésion de la substance grise centrale.

En résumé, l'hypothèse de l'entrecroisement des voies sensitives n'est pas confirmée par la physiologie et par la pathologie.

§ 3. — **Conclusions.**

Pour expliquer la conduction de la sensibilité dans la moelle, on se trouve donc en présence de deux théories principales. L'une cherche à expliquer la transmission de la sensibilité par l'articulation d'un certain nombre de neurones placés à la suite du protoneurone périphérique centripète ; l'autre, se basant sur les enseignements de l'anatomie et de la physiologie, voit dans la moelle un organe particulier qui reçoit, élabore et transmet par des voies encore mal définies les impressions perçues à la périphérie ; pour arriver à cette dernière conclusion, il est nécessaire de rappeler comment s'est formée la première théorie et de résumer les objections qu'on peut lui opposer.

C'est en se basant sur l'observation clinique que l'on est arrivé à supposer que le sens du toucher, considéré jusqu'alors comme le premier des cinq sens dont l'homme est doué, ne représente pas une fonction unique. Beau (1), reprenant les recherches cliniques de Bouillaud(2) et de Gerdy (3), établit une distinction fondamentale entre les sensations de contact et de douleur ; à la même époque Weber (4) fait également un sens spécial du sens musculaire connu depuis Ch. Bell. Cette tendance à l'individualisation des sensations s'accentue encore avec Landry (5) pour qui « les quatre sensations

(1) Beau. Recherches sur l'anesthésie. *Archives générales de médecine*, 1848.

(2) Bouillaud. *Archives générales de médecine*, 1825. — *Journal hebdomadaire de médecine*, 1830.

(3) Gerdy. *Académie de médecine*, 1837-38, 1841-1842.

(4) Weber. Tastsinn und Gemeingefühl. *Wagner's Handbuch der Physiologie*, 1848, t. III. Abtheilung 2.

(5) Landry. Recherches physiologiques et pathologiques sur les sensations tactiles. *Archives générales de médecine*, 1852, t. XXX, page 53.

de douleur, de température, de contact et d'activité musculaire sont essentiellement distinctes et diffèrent entre elles autant que celles de lumière, de son, d'odeur et de saveur ». Landry faisait rentrer le chatouillement et la pression dans le sens du contact, tandis que Landois et Mosler (1), un peu plus tard, classent le chatouillement dans la sensibilité générale et la pression et la température dans les sensations tactiles. Les progrès de la neurologie ont d'ailleurs permis de subdiviser encore en vue de l'observation clinique les sensations du tact, de la douleur, de la température et du sens musculaire ; mais au point de vue théorique on s'en tient à la distinction de ces quatre sensibilités fondamentales, et cette hypothèse adaptée aux recherches expérimentales et pathologiques a été considérée comme la meilleure preuve de l'existence de plusieurs voies de transmission dans la moelle, la voie des cordons postérieurs devant être affectée au sens musculaire, celle de la substance grise ou des cordons antéro-latéraux aux sensibilités douloureuses et thermique, tandis que le tact est annexé à l'une ou à l'autre suivant les auteurs.

Cette théorie de la spécificité des sensations tactiles, douloureuses, thermiques et musculaires, et son corollaire la multiplicité des organes de perception et de transmission sont en désaccord avec la physiologie et l'anatomie. Pour la sensibilité douloureuse, par exemple, on ne peut sans exagération créer une fonction distincte, et comme le fait remarquer Richet (2), « toutes les sensibilités qui constituent dans leur ensemble le toucher (sensibilité musculaire, thermique et tactile) peuvent, si l'excitation est trop forte ou le nerf trop excitable, devenir des sensibilités à la douleur ». S'il est impossible de dire à quel moment physiologique une sensation de contact se transforme en sensation douloureuse, il en est de même pour une sensation dite thermique, qu'il s'agisse du froid ou du chaud.

Le sens musculaire, désigné par Weber comme un sens spécial, a subi les mêmes objections ; aujourd'hui il n'est plus considéré que comme la combinaison de sensations périphériques ayant des origines multiples (3) (surface cutanée, muscles, ligaments, tendons, os, etc.).

(1) Landois et Mosler. *Berliner klinische Wochenschrift*, 1868, p. 21.

(2) Richet. *Recherches expérimentales et cliniques sur la sensibilité*. Thèse de Paris, 1877.

(3) Claparède. *Du sens musculaire*. Thèse de Genève, 1897.

On revient donc à l'idée que les diverses impressions dites sensitives sont créées par des excitations plus ou moins intenses agissant à la périphérie. Les fibres nerveuses ne font que transmettre ces excitations, et à la périphérie comme dans les centres la transmission de la sensibilité générale peut être abolie en totalité ou partiellement ; de même qu'une lésion médullaire peut s'opposer à la conduction d'un des modes de la sensibilité, de même l'action nocive d'un élément infectieux ou toxique sur les nerfs périphériques peut, comme dans la lèpre par exemple ou dans certaines formes de l'intoxication éthylique, intéresser davantage la conduction des sensibilités thermique et douloureuse, et créer une anesthésie qui rappelle la dissociation syringomyélique.

En résumé, les divisions et subdivisions de la sensibilité générale n'ont de raison d'être que dans l'observation clinique.

D'autre part, on admet dans la théorie que nous avons résumée tout à l'heure que chaque fibre radiculaire postérieure (protoneurone sensitif centripète) se met en relation dans la moelle avec un autre neurone (deutoneurone) affecté à la même fonction, et qu'ainsi une sensation de contact, de douleur ou température se transmet de proche en proche par les cellules et les cylindre-axes qui lui sont réservés. Cette théorie en engendre même une seconde : La substance grise de la moelle est le premier relai central des sensations périphériques et elle peut être divisée en une série de segments ou métamères correspondant à autant de segments à la périphérie (Théorie de la métamérie spinale).

Cette conception schématique est séduisante par sa simplicité ; malheureusement il est difficile de la mettre d'accord avec les connaissances actuelles sur l'anatomie de la moelle.

En effet, si chaque neurone périphérique devait être suivi d'une chaîne de neurones secondaires passant par les cordons antéro-latéraux ou par la substance grise, les voies sensitives s'accumuleraient progressivement dans la moelle depuis le cône terminal jusqu'au bulbe, reproduisant en sens inverse la disposition du faisceau pyramidal. On sait qu'au contraire les variations de volume de la moelle épinière sont locales et proportionnelles à l'importance des racines rachidiennes de chaque région, et il a été démontré que les fibres

endogènes (fibres commissurales et fibres d'association), dont cette théorie fait des neurones sensitifs secondaires, n'ont en réalité qu'un trajet médullaire relativement court.

D'un autre côté, on ne peut admettre des localisations spinales de la sensibilité en dehors des localisations radiculaires ; le contingent de chaque racine rachidienne postérieure ne se met pas en relation avec un segment déterminé de la substance grise; les dégénérescences secondaires et la méthode de Golgi s'accordent pour démontrer que les fibres exogènes ascendantes de chaque racine (fibres courtes, moyennes et longues et fibres collatérales) ont avec la moitié correspondante de l'axe gris des connexions ininterrompues depuis leur point de pénétration dans la moelle jusqu'au bulbe, et bien qu'on ne connaisse pas exactement la longueur de la branche descendante des racines postérieures, on sait cependant qu'elle établit dans le sens rétrograde des connexions analogues.

En tenant compte des faits démontrés par l'anatomie, on arrive ainsi à des conclusions fondamentales :

1° *L'élément essentiel de la moelle épinière est la substance grise.*

2° *Les fibres centripètes de chaque racine postérieure se mettent en relation avec la moitié correspondante de cet axe gris sur une très grande étendue dans le sens ascendant et dans le sens descendant.*

3° *Parmi les fibres endogènes de la moelle, les fibres commissurales et les fibres d'association établissent des connexions ascendantes et descendantes, directes et croisées entre tes divers étages de l'axe gris.*

On est loin, on le voit, de la conception d'un faisceau sensitif direct passant par les cordons postérieurs, secondé par un faisceau sensitif croisé passant par la substance grise ou par les cordons antéro-latéraux. Mais il n'est pas possible, dans l'état actuel de la science, d'aller plus loin sans rentrer dans le domaine des hypothèses.

Les diverses catégories de sensations établies théoriquement par l'observation clinique correspondent à des excitations périphériques dont on ignore encore la nature et le mode d'action. Transmises à la substance grise de la moelle épinière, ces « impressions sensitives »

doivent subir une transformation. Cl. Bernard (1) disait déjà : « La transmission de la sensibilité se fait dans la moelle par la substance grise qui communique nécessairement avec les fibres des racines postérieures », et en faisant valoir les réactions expérimentales différentes de la moelle et des nerfs périphériques, il ajoutait : « Il est impossible d'admettre que la sensibilité se transmette de la périphérie au centre par une fibre continue. A son arrivée dans la substance grise, la fibre sensitive s'y perd ; les cellules deviennent l'intermédiaire entre la perception et le cerveau. Cet élément conducteur est insensible, c'est un organe nouveau. »

Vulpian (2) formule une hypothèse analogue : « On peut se demander si les impressions arrivant dans la substance grise n'y provoquent pas une impression centrale, médullaire, qui peut être transmise à l'encéphale par une voie quelconque en conservant une empreinte originelle qui permet au sensorium de reconnaître le point de départ et la nature de l'excitation périphérique. »

La transmission périphérique et la transmission centrale ne sont donc pas comparables dans leur totalité. L'étude anatomique et physiologique de la conduction de la sensibilité dans la moelle se résume dans ces propositions que nous aurons l'occasion de rappeler :

1° *Il existe dans la moelle pour les impressions sensitives venues par les racines postérieures des moyens de transmission complexes, la substance grise centrale en est l'élément fonctionnel principal ;*

2° *Il n'y a pas lieu d'admettre que les sensations dites tactiles, douloureuses, thermiques, musculaires, constituent autant de fonctions distinctes et que leur conduction médullaire se fait par des systèmes de neurones spécialement affectés à chacune de ces fonctions ;*

3° *Il n'y a pas lieu d'admettre que la conduction de la sensibilité est croisée dans la moelle.*

(1) Cl. Bernard. *Leçons sur la physiologie et la pathologie du système nerveux*, 1858, p. 338.

(2) Vulpian. *Dict. encyclop. des sciences médicales.* Moelle, p. 517.

CHAPITRE II

Les voies de conduction de la sensibilité générale depuis le bulbe jusqu'à la couche optique.

On ne peut pas, pour cette partie du trajet des voies sensitives, prendre un point de départ certain comme dans la moelle où l'anatomie et la physiologie démontrent la nature centripète et sensitive des racines postérieures. Dans l'isthme de l'encéphale la physiologie expérimentale a prouvé que les troubles de la sensibilité sont croisés par rapport à une lésion unilatérale, mais les hémisections du bulbe et de la protubérance sont des opérations graves qui ne permettent pas un examen précis de la sensibilité et les lésions partielles ne donnent que des phénomènes de déficit transitoires. C'est par l'histologie normale et pathologique qu'on a pu débrouiller le réseau des fibres qui parcourent cette région et on peut à présent considérer comme suffisamment connue la voie qui fait suite aux cordons postérieurs et qui porte en France le nom de *ruban de Reil*, en Angleterre ceux de *lemniscus* ou de *fillet*, en Allemagne celui de *Schleife*. Ce faisceau, en raison de son long trajet, se prête mieux que les autres voies centripètes aux recherches d'anatomie normale et pathologique ; nous commencerons donc par l'étude anatomique du ruban de Reil. Mais bien qu'on donne encore souvent à ce système de fibres le nom de faisceau sensitif, il ne faut pas oublier qu'il ne peut à lui seul expliquer la conduction de la sensibilité entre le bulbe et la couche optique. La substance grise médullaire se continue par la substance réticulée du bulbe, de la protubérance et des pédoncules et sur tout son trajet sont placées de nombreuses fibres commissurales et d'association. Nous verrons en étudiant les fonctions du ruban de Reil qu'on ne peut faire abstraction de ces éléments qui doivent avoir ici une importance aussi grande que dans la physiologie de la moelle.

§ 1. — Le ruban de Reil.

Historique. — Les travaux de Türck et de Bouchard ont montré que la dégénérescence ascendante des cordons postérieurs se termine dans les pyramides postérieures du bulbe, mais ce n'est que bien plus tard qu'on a retrouvé le trajet ultérieur de cette voie centripète. L'anatomie normale fournissait la description morphologique des éléments constitutifs du bulbe et de la protubérance ; on reconnaissait l'importance des corps restiformes, des pyramides, des olives et de l'entrecroisement du bulbe, et avec Stilling, Deiters, Clarke, Luys, Kölliker, on supposait bien que la voie des cordons postérieurs passe par la partie supérieure de l'entrecroisement bulbaire, mais en réalité dans la région centrale du bulbe qui porta longtemps le nom de substance innominée, le trajet et les connexions des faisceaux nerveux restaient problématiques ; on ne savait pas si les fibres des cordons postérieurs doivent aller au cervelet par les corps restiformes, ou aux olives, ou se joindre aux pyramides bulbaires.

Cette dernière hypothèse a été soutenue par Meynert (1), et sa description du *faisceau sensitif* est restée longtemps classique ; d'après lui, ce faisceau, après avoir passé par la partie supérieure de l'entrecroisement bulbaire, doit prendre place dans la partie externe de la pyramide motrice et, après avoir occupé le segment externe du pied du pédoncule et la région postérieure de la capsule interne, il va par la couronne rayonnante aux circonvolutions du lobe occipital. D'autre part, on connaissait un autre faisceau, la Schleife des auteurs allemands, décrit autrefois par Reil (2), partant de la région olivaire et remontant par la calotte sous les tubercules quadrijumeaux jusque dans la couronne rayonnante ; d'après Meynert, ce faisceau de Reil relie les tubercules quadrijumeaux antérieurs aux cordons antéro-latéraux de la moelle en passant par la couche interolivaire, mais sa direction est probablement centrifuge.

La première description exacte du trajet des cordons postérieurs depuis le bulbe jusqu'à la couche optique est due à Sappey et

(1) Meynert. *Strieker's Handbuch der Lehre von den Geweben.*, Bd II, 1872, p. 804.
(2) Reil. *Arch. für die Physiologie*, 1809, Bd IX, p. 505.

Duval (1). Elle se trouve dans une note présentée à l'Académie des Sciences en janvier 1876 et dans le Traité d'Anatomie de Sappey (3e édition, 1877). En se servant de la méthode des coupes microscopiques sériées, Sappey et Duval ont reconnu que les cordons postérieurs passent par l'entrecroisement supérieur du bulbe et forment, en arrière de la pyramide motrice, un rectangle allongé d'avant en arrière; au delà, ils passent par l'étage postérieur de la protubérance et par la calotte du pédoncule cérébral, en formant un faisceau qui s'aplatit et s'allonge dans le sens transversal, puis s'épaissit en dehors et devient de plus en plus externe sur le pédoncule cérébral; on peut le suivre jusqu'aux couches optiques, dans lesquelles il pénètre.

Cette description si précise du faisceau auquel on a donné ultérieurement le nom de ruban de Reil médian ne se retrouve pas dans les autres ouvrages publiés à cette époque.

La même année, Flechsig, dans l'ouvrage dont nous avons déjà parlé, publie le résultat de ses recherches sur le développement et la myélinisation des faisceaux nerveux; cette méthode permet de distinguer dans l'entrecroisement du bulbe la voie pyramidale de la voie des cordons postérieurs; la première se développe beaucoup plus tard que la voie sensitive, et Flechsig put ainsi affirmer que la description de Meynert était erronée, les fibres de l'entrecroisement sensitif ne vont pas à la pyramide, car celle-ci n'est pas myélinisée alors que celles-là le sont complètement. Mais la terminaison de ces fibres des noyaux des cordons postérieurs était encore difficile à reconnaître par ce procédé; elles ne se développent d'ailleurs pas toutes en même temps, celles qui viennent du noyau de Burdach sont myélinisées plus tard que les autres; Flechsig dit qu'il est inadmissible que ces fibres ne subissent pas un arrêt dans les cellules ganglionnaires du bulbe, et plus loin il conclut: « les cordons postérieurs sont probablement en relation par une voie indirecte (par l'intermédiaire des olives ?) avec les tubercules quadrijumeaux et le cervelet, et en partie aussi avec la formation réticulaire et les couches optiques » (2). Quant à la couche interolivaire; ses connexions inférieures restent

(1) Sappey et Duval. Trajet des cordons nerveux qui relient le cerveau à la moelle épinière. *Académie des sciences*, 17 janvier 1876. — Sappey. *Traité d'anatomie*, 3e édition 1877, t. III, p. 135-140. Fig. 495-501 et 507-514.

(2) Flechsig. *Die Leitungsbahnen im Gehirn und Rückenmark*, etc., Leipzig, 1876, p. 322 et 345.

incertaines ; en haut, ses fibres se joignent au ruban de Reil et se mettent en relation avec les tubercules quadrijumeaux ; en bas, elles ne se continuent probablement pas avec les cordons antéro-latéraux ; la description de Meynert n'est donc exacte qu'en partie, d'après Flechsig.

L'importance du ruban de Reil ne fut reconnue que plus tard. Quelques publications (1) montrent d'abord que ce faisceau peut dégénérer lorsqu'une lésion l'atteint dans son trajet protubérantiel, mais elles ne disent rien de ses connexions supérieures et inférieures. Puis von Monakow observe à la suite d'une hémisection de la partie inférieure du bulbe une dégénérescence ascendante de la couche interolivaire et du ruban de Reil du côté opposé ; il en conclut que, contrairement à l'opinion de Meynert, Huguenin, Roller, etc., les fibres arciformes qui partent des noyaux des cordons postérieurs ne s'arrêtent pas dans les olives (2). D'autre part, le ruban de Reil ne semble pas provenir de la totalité des noyaux des cordons postérieurs ; v. Monakow met à part le segment externe du noyau de Burdach, décrit déjà par Lockart Clarke sous le nom de noyau externe de l'acoustique et par Deiters comme un relai entre les cordons antéro-latéraux et le pédoncule cérébelleux inférieur ; en réalité, ce noyau ne se rattache pas au système de l'acoustique ; il reçoit, comme le segment interne de ce même noyau, des fibres du cordon de Burdach, mais les faisceaux qui en partent vont au cervelet et ne se mélangent pas avec les fibres arciformes destinées au ruban de Reil.

L'année suivante, v. Monakow (3), à la suite d'une ablation du lobe pariétal chez le chat, trouve une atrophie descendante de la partie interne du ruban de Reil allant par la couche interolivaire jusqu'aux noyaux des cordons postérieurs du côté opposé. Il propose

(1) Willigk. *Prager Vierteljahresschrift*, 1879, n° 128.

Kahler et Pick. *Prager Vierteljahresschrift*, 1879, n° 142.

P. Meyer. Ueber einen Fall von Ponshämorrhagie mit secundärer Degeneration der Schleife. *Archiv für Psychiatrie*, Bd XIII, Heft 1, 1882.

(2) V. Monakow. Experimenteller Beitrag zur Kenntniss des corpus restiforme etc. *Archiv für Psychiatrie*, 1883, Bd XIV, p. 1. — Analyse in *Archives de Neurologie*, 1884, t. I, p. 76.

(3) V. Monakow. Experimentelle Beiträge zur Kenntniss der Pyramiden und der Schleifenbahn. *Correspondenzblatt für Schweizer Aerzte*, 1884, n°s 6 et 7. — Voir aussi : Neue experimentelle Beiträge zur Anatomie der Schleife. *Neurol. Centralblatt*, 1885, n° 12.

de donner le nom de *ruban de Reil cortical* (Rindenschleife) à la partie principale de ce faisceau, qui est en communication directe ou indirecte avec l'écorce cérébrale, et de nommer avec Forel *ruban de Reil inférieur* (untere Schleife, ruban de Reil latéral) le segment externe de ce faisceau qui s'étend de l'olive supérieure au tubercule quadrijumeau postérieur. Dans ce cas de lésion corticale, il y avait une atrophie très marquée du noyau externe de la couche optique, et v. Monakow ne conclut pas à la nécessité d'une relation directe entre le ruban de Reil et l'écorce du lobe pariétal, car l'atrophie simple de ce faisceau peut être la conséquence de l'atrophie de la couche optique elle-même ; en effet, dans un cas pathologique de lésion de la couche optique (1), il trouve une atrophie descendante du ruban de Reil, tandis que la capsule interne, restée en dehors de la lésion, ne contient pas de faisceaux dégénérés ; les fibres du ruban de Reil ne vont donc pas directement à l'écore cérébrale, conclusion qui s'accorde avec les descriptions anatomiques de Forel qui donne à ce faisceau la couche optique comme point de terminaison.

Un neurologiste américain, Spitzka (2), arrive à la même époque à des conclusions presque analogues à la suite de recherches pratiquées sur l'homme et les animaux ; le *lemniscus* doit provenir de différentes sources, la plus importante est dans les fibres arciformes des noyaux de Goll et de Burdach, mais il est possible qu'un petit nombre de fibres proviennent des cordons antéro-latéraux et du faisceau solitaire. Spitzka suppose que le ruban de Reil est probablement affecté au sens musculaire, peut-être même à la sensibilité cutanée.

Ces résultats fournis par l'anatomie pathologique et expérimentale pouvaient être vérifiés par de nouvelles études faites sur les bulbes de fœtus ; cependant Flechsig, dans un nouvel ouvrage basé sur la même méthode et publié en 1883 (3), admettait encore que les olives forment des points nodaux, recevant d'une part les fibres de la voie des cordons postérieurs, et se mettant d'autre part en relation avec le

(1) V. Monakow. Experimentelle und pathologisch anatomische Untersuchungen, etc. *Arch. für Psychiatrie*, Bd XVI, p. 151.

(2) Spitzka. A contribution to the anatomy of the lemniscus. *American Journal of Neurology*, 1883, vol. II, p. 617, et *The Medical Record*, 1884. Analyse in : *Neur. Centralbl.*, 1885, p. 35.

(3) Flechsig. *Plan des menschlichen Gehirnes*, 1883.

cervelet par la *Schleife* selon la description de Reil et de Meynert.

C'est Edinger (1) qui, en étudiant par la méthode de Weigert (coloration à l'hématoxyline) le bulbe d'un fœtus de 8 mois, trouve la voie des cordons postérieurs myélinisée, tandis que les fibres du corps restiforme et celles du système olivaire ne le sont pas encore; il put ainsi reconnaître que les fibres arciformes qui partent des noyaux des cordons postérieurs vont les unes après les autres s'entrecroiser dans le raphé et contribuent à former la couche interolivaire; celles qui traversent la couche réticulaire et les olives ne s'y arrêtent pas, mais il en est qui vont au corps restiforme, et d'après Edinger ce sont celles qui viennent du noyau du cordon de Goll qui suivent ce trajet, tandis que les fibres du noyau du cordon de Burdach vont à la couche interolivaire.

Flechsig (2) aussitôt confirme la description que venait de publier Edinger et la complète en donnant les conclusions suivantes : les fibres des noyaux des cordons de Goll et de Burdach vont à la couche interolivaire et au ruban de Reil ; l'entrecroisement supérieur du bulbe doit être nommé entrecroisement du ruban de Reil, avec cette restriction qu'il contient encore d'autres fibres venant de la formation réticulaire ; les grandes olives ne sont pas, comme Meynert l'a dit, interposées entre les cordons postérieurs de la moelle et le cervelet, mais entre le cervelet et le cerveau, et n'ont pas de relation avec la moelle. Cette connexion des olives avec le cerveau fut d'ailleurs élucidée bientôt par Bechterew (3), à l'aide de la même méthode; il décrit un faisceau qu'il nomme *la voie centrale de la calotte*, émanant des fibres de la face externe de l'olive et passant successivement dans la protubérance entre l'olive supérieure et le ruban de Reil médian, dans la formation réticulaire en dehors du faisceau longitudinal postérieur, et enfin en arrière du noyau rouge et sous le plancher du troisième ventricule; sa terminaison pour Bechterew est inconnue, mais d'après Flechsig elle se continue avec l'anse lenticulaire.

(1) Edinger. Zur Kenntniss den Verlaufes der Hinterstrangfasern in der Medulla oblongata und im unteren Kleinhinschenkel. *Neurologisches Centralblatt*, 1885, n° 4, p. 73.

(2) Flechsig. Ueber die Verbindungen der Hinterstränge mit dem Gehirn. *Neur. Centralbl.*, 1885, n° 5, p. 97.

(3) Bechterew. Ueber eine bisher unbekannte Verbindung der grossen Oliven mit dem Grosshirn. *Neurolog. Centralbl.*, 1885, n° 9, p. 194.

Nous arrêterons ici cette courte notice historique. On peut en conclure qu'à partir de cette époque (1885) le ruban de Reil est suffisamment connu pour qu'on ne puisse plus admettre ni l'arrêt de la voie des cordons postérieurs dans les olives, ni le faisceau sensitif tel que le décrivait Meynert, passant par la partie externe de la pyramide et du pied du pédoncule et la partie postérieure de la capsule interne, mais cette description de Meynert avait été admise d'une façon si générale qu'on ne peut s'étonner de la retrouver encore longtemps dans les ouvrages de vulgarisation et même dans des publications de neurologie; elle avait servi en particulier à fonder la théorie du carrefour sensitif, et nous verrons que cette dernière lui a survécu.

Anatomie. — Du ruban de Reil on connaissait ainsi : son origine dans les noyaux des cordons postérieurs (noyau du cordon de Goll et partie interne du noyau du cordon de Burdach), et son trajet dans l'entrecroisement supérieur du bulbe et la couche interolivaire, puis dans la calotte de la protubérance et du pédoncule cérébral. On était aussi conduit à distinguer le *ruban de Reil médian* et le *ruban de Reil latéral*. De ce dernier, nous ne dirons que peu de mots, il ne rentre pas dans notre sujet, et nous aurons à étudier ensuite avec plus de détails les dégénérescences du ruban de Reil médian, sa terminaison supérieure et ses connexions latérales.

A. Le ruban de Reil latéral n'a pas toujours été différencié exactement du cordon de Reil médian, et dans beaucoup de descriptions anatomiques, c'est évidemment de lui qu'il s'agit, lorsqu'on fait mention d'un faisceau placé sur la face externe de la calotte et arrivant aux tubercules quadrijumeaux. D'après Meynert, le feuillet superficiel du ruban de Reil passait, après entrecroisement, par le tubercule quadrijumeau inférieur et descendait dans les cordons antéro-latéraux de la moelle, constituant ainsi une voie motrice descendante.

Forel et v. Monakow ont montré que le ruban de Reil latéral est un faisceau en réalité très court, étendu de l'olive supérieure ou protubérantielle, au tubercule quadrijumeau postérieur. Aujourd'hui il est assez bien connu et on s'accorde à le rattacher à la voie acoustique centrale (1). Il commence à apparaître dans la partie supérieure de la protu-

(1) Nous n'avons pas à donner ici la bibliographie, déjà fort étendue, de ce faisceau. Nous ne citerons que le chapitre très complet que lui consacre Kölliker. *Handbuch der Gewebelehre*. Sixième édition. Bd II, pages 375-406.

bérance ; il comprend : des fibres venant par le corps trapézoïde du ganglion ventral de l'acoustique du côté opposé (voie secondaire du nerf cochléaire), des fibres de la petite olive et du noyau du ruban de Reil latéral qui lui fait suite, des stries acoustiques, etc. Il se déplace sur la face externe de la protubérance en remontant vers le tubercule quadrijumeau postérieur, dans lequel se terminent sans entrecroisement la plus grande partie de ses fibres ; quelques-unes seulement continueraient leur route et iraient au corps genouillé interne, à la valvule de Vieussens, à la substance prise de l'aqueduc. Held a décrit pour ce faisceau une voie acoustique corticale, allant par la capsule interne au lobe temporal, elle n'est acceptée ni par Kölliker, ni par v. Monakow.

Le ruban de Reil latéral n'est d'ailleurs pas un faisceau homogène. Mott semble même admettre qu'un certain nombre de fibres arciformes, venues du noyau du cordon de Goll, passent par ce faisceau ; les deux segments du lemniscus ne seraient pas absolument distincts et les fibres du segment externe auraient seulement une direction oblique au lieu d'avoir une direction verticale, comme celles du segment interne. D'autre part, nous avons dit, en parlant des cordons antéro-latéraux de la moelle, que ces derniers peuvent envoyer des fibres ascendantes qui se mélangent pendant une partie de leur trajet à celles du ruban de Reil latéral. La constitution de ce faisceau est donc complexe.

B. Le ruban de Reil médian. — 1° *Dégénérescences secondaires.* — Parmi les nombreuses publications dans lesquelles ce faisceau est étudié, ou simplement signalé, il est nécessaire de distinguer les recherches expérimentales et les cas anatomo-pathologiques ; la plupart ont eu pour but d'étudier la terminaison supérieure du ruban de Reil ; d'après les premiers travaux (Forel, Sappey et Duval v. Monakow), la terminaison de ce faisceau dans la couche optique, paraissait déjà probable, mais bientôt on fut obligé d'envisager l'éventualité du passage du ruban de Reil médian dans la capsule interne et son trajet direct vers l'écorce cérébrale.

Documents fournis par la méthode expérimentale. — Parmi ceux qui se sont livrés à des recherches expérimentales sur ce sujet, il en est qui ont simplement vérifié la dégénérescence ascendante et croisée du ruban de Reil à la suite de lésions du noyau des cordons pos-

térieurs ou des fibres arciformes du bulbe. C'est le cas pour Véjas (1) qui n'a pas suivi la dégénérescence ascendante du ruban de Reil médian au delà du corps trapézoïde, et pour Mingazzini (2).

L'étude plus complète du trajet et de la terminaison de ce faisceau a été faite, soit en pratiquant sa section à son origine, soit en passant au-dessus du cervelet pour l'atteindre dans la région des tubercules quadrijumeaux. V. Monakow (3), en employant ce dernier procédé, a obtenu une dégénérescence descendante suivie jusqu'au noyau du cordon de Goll et au segment externe du noyau du cordon de Burdach du côté opposé, et une dégénérescence ascendante se terminant dans la partie ventrale de la couche optique, y compris la lame médullaire externe et la zone réticulée. Singer et Münzer (4) en utilisant pour cette recherche la méthode de Marchi, ont vu qu'une dégénérescence ascendante, consécutive à la destruction des noyaux des cordons postérieurs, va jusqu'à la partie inféro-externe de la couche optique et pas au delà. Mott (5) conclut également en faveur de cette terminaison, n'ayant jamais trouvé dans les lésions anciennes ou récentes une dégénérescence allant au delà de la couche optique.

Mais sous l'influence des idées de Flechsig et Hösel que nous exposerons plus loin, on chercha à vérifier par la méthode de Marchi l'hypothèse d'une prolongation du ruban de Reil jusqu'à l'écorce cérébrale. Ferrier et Turner (6), dans une première série d'expériences suivent la dégénérescence ascendante du ruban de Reil médian jusqu'à la région sous-optique, où elle se place au côté externe du noyau rouge, mais ils perdent ici sa trace et ne peuvent se prononcer au sujet de sa terminaison dans la couche optique ou de son passage dans la capsule interne. Récemment (7), en sectionnant la calotte au

(1) Vejas. *Archiv für Psychiatrie*, t. XVI, 1885, p. 200.

(2) Mingazzini. *Archive per la scienza medica*, 1890.

(3) V. Monakow. *Archiv für Psychiatrie*, t. XXII, 1890, p. 4.

(4) Singer et Munzer. *Denks. der Akad. der Wiss. in Wien.*, t. XVI, p. 569.

(5) Mott. Experimental enquiry upon the afferent tracts of the central nervous system of the monkey. *Brain*, 1895, p. 1.

(6) Ferrier et Turner. A record of experiments illustratives of the symptomatology and degenerations following lesions of the cerebellum and its peduncles, etc. *Philosophical Transactions of the Royal Society of London*, 1891, vol. 185, p. 761.

(7) Ferrier et Turner. An experimental research upon cerebro-cortical afferent and efferent tracts. *Philosophical Transactions*, 1898, vol. 190, p. 1-44.

niveau des tubercules quadrijumeaux, ils ont pu obtenir une dégénérescence ascendante plus compacte formée surtout par des fibres du ruban de Reil médian et du pédoncule cérébelleux supérieur ; elle arrive à la portion ventrale et latérale du thalamus, mais on voit des fibres dégénérées passant par le segment postérieur de la capsule interne, par le noyau lenticulaire et la capsule externe et atteignant l'écorce au niveau des circonvolutions placées au-dessus de la scissure de Sylvius ; ils retrouvent même des fibres dégénérées allant par le segment antérieur de la capsule interne vers la partie antérieure du cerveau, et d'autres qui par le corps calleux gagnent l'hémisphère opposé. Enfin Tschermak (1), en enlevant chez le chat les noyaux des cordons postérieurs, tire de ses observations anatomiques la conclusion que la dégénérescence ascendante du ruban de Reil dépasse les limites de la couche optique et va par la capsule interne au globus pallidus, à la couronne rayonnante et aux circonvolutions qui chez le chat correspondent à la circonvolution pariétale ascendante de l'homme (gyrus coronalis, partie antérieure des gyrus ecto-sylvius et supra-splenius).

On connaît moins bien en pathologie expérimentale les conditions dans lesquelles le ruban de Reil médian s'atrophie ou dégénère à la suite de lésions de l'écorce cérébrale. Nous avons vu que Monakow a observé une atrophie de ce faisceau après une lésion du lobe pariétal chez le chat, mais il a reconnu plus tard (2) avoir lésé dans la profondeur la couche optique. Gudden (3), dans ses recherches sur les connexions de la couche optique avec l'écorce, cite le fait que les lésions corticales étendues produisent un ratatinement considérable de la couche optique, mais que le ruban de Reil reste indépendant vis-à-vis de l'écorce. Bielschowsky (4), après des lésions très étendues et anciennes de l'écorce cérébrale, n'a pas trouvé d'atrophie du ruban de Reil et il l'explique par l'absence de lésions portant sur la couche optique.

(1) Tschermak. Ueber den centralen Verlauf der aufsteigenden Hinterstrangbahnen, etc. *Archiv für Anatomie und Physiologie*, 1898. *Anat. Abth.*, p. 291 et suiv.

(2) Monakow. *Arch. für Psychiatrie*, 1895, Bd XXVII, p. 61.

(3) Gudden. *Correspondenzblatt für Schweizer Aerzte*, Bd II. — *Archiv für Psychiatrie*, Bd II et XI.

(4) Bielschowsky. Obere Schleife und Hirnrinde. *Neurol. Centralbl.*, 1895, p. 205.

Documents fournis par l'anatomie pathologique. — Les cas que l'on peut relever dans la littérature sont assez nombreux. Dans beaucoup d'entre eux, la dégénérescence du ruban de Reil n'est citée qu'en passant et elle n'est pas suivie dans toute son étendue, surtout dans le sens ascendant, car il est rare que l'examen microscopique en coupes sériées soit pratiqué au delà de la protubérance et du pédoncule cérébral. Il est cependant intéressant de citer ces cas, car ils ont établi que le ruban de Reil peut dégénérer dans le sens ascendant et dans le sens descendant. Nous pourrons ensuite étudier avec plus de détails les travaux récents qui traitent de la terminaison supérieure du ruban de Reil médian.

La dégénérescence ascendante du ruban de Reil (1) a été observée à la suite de lésions protubérantielles et pédonculaires et surtout de lésions bulbaires détruisant, ensemble ou séparément, les noyaux des cordons postérieurs et les fibres arciformes ; aussi la syringomyélie en est-elle souvent la cause par les prolongements qu'elle envoie jusque dans la partie centrale du bulbe ; elle peut alors ne sectionner qu'en partie les fibres afférentes à la couche interolivaire, et Schlesinger (2), sur les recherches duquel nous aurons à revenir, a pu étudier l'agencement des faisceaux du ruban de Reil médian dans plusieurs cas de syringomyélie avec lésions bulbaires.

La dégénérescence ascendante et descendante du ruban de Reil est mentionnée par quelques auteurs (P. Meyer, Werdnig, Mœli

(1) P. Meyer. Ueber einen Fall von Ponshemorrhagie, etc. *Archiv für Psychiatrie*, 1881, Bd XIII, Heft I.

Rossolymo. *Arch. f. Psych.*, 1889, Bd XXI, S. 897.

Schaffer. Beitrag zur Lehre von den secundären und multiplen Degenerationen. *Virchow's Archiv*, vol. 122, p. 125.

Miura. *Zeigler's Beiträge zur patholog. Anatomie*, Bd XI, S. 91.

Hoffmann. *Deutsche Zeitschrift f. Nervenheilkunde*, 1893.

Müller u. Meder. *Zeitschrift f. klinische Medizin*, 1895, Bd XXVIII, S. 117.

Saxer. *Zeigler's Beiträge zur pathog. Anat.*, 1896, Bd XX, S. 359.

Gee and Tooth. Hemorrhage into Pons, secundary lesions of lemniscus, etc. *Brain*, Spring, 1898, vol. 21, fasc. 81.

Dejerine et Thomas. Loc. cit. *Société de biologie*, 10 juillet 1897.

(2) Schlesinger. *Beiträge zur Kenntniss der Schleifendegenerationen*. Wien, 1896.

et Marinesco, Bechterew etc.) (1) à la suite de lésions placées sur le trajet de ce faisceau.

Les observations de *dégénérescence descendante* sont plus nombreuses; les unes se rapportent également à des lésions siégeant sur le trajet du ruban de Reil, mais c'est la dégénérescence du segment inférieur qui a été plus souvent étudiée (Homen, Gebhard, Schaffer, Henschen, etc.) (2). Dans les autres, la dégénérescence ou l'atrophie secondaire du ruban de Reil est sous la dépendance d'une lésion cérébrale (3) ; et on remarque qu'il s'agit dans tous les cas de lésions anciennes, quelques-unes remontant même à la première enfance; elles occupent en général la région des noyaux centraux et parfois la couche optique seulement est atteinte, ou bien la lésion est corticale et centrale à la fois et on n'y trouve pas mentionnée de lésion strictement corticale. Malgré leur valeur relative (la localisation est le plus souvent indiquée d'après un simple examen

(1) P. Meyer. Beitrag zur Lehre von der Degeneration der Schleife. *Arch. für Psychiatrie*, 1886, Bd XVII, p. 438.

Werdnig. Concrement in der rechten Subtantia nigra Sœmeringii mit auf und absteigender Degeneration der Schleife etc. *Mediz. Jahrbücher, neue Folge*, 1888.

Mœli u. Marinesco. Erkrankungen in der Haube der Brücke mit Bemerkungen über den Verlauf der Bahnen der Hautsensibilität. *Arch. für Psych.*, 1892, Bd XXIV, p. 655.

Bechterew. *Neurolog. Centralblatt*, 1896, p. 92.

(2) Homen. Ueber secundäre Degenerationen im verlängerten Mark. *Virchow's Arch.* Bd 88, Heft 1.

Gebhard. *Secundäre Degenerationen nach tuberculoser Zerstörung des Pons.* Inaug. Diss. Halle, 1887.

Schaffer. *Virchow's Arch.*, vol. 122, p. 152.

Henschen. *Klinische und anatomische Beiträge zur Pathologie des Gehirns.* Upsal, première partie, 1890, observat. 9 et 11.

(3) Witkowski. Beiträge zur Pathologie des Gehirns. *Arch. für Psych.*, Bd XIV, Heft 2.

Wallenberg. Veränderungen der nervösen Centralorgane in einem Falle von cerebraler Kinderlähmung. *Archiv für Psych.*, 1888, Bd XIX, Heft 2.

Bechterew. Zur Frage über die secundären Degenerationen des Hirnschenkels. *Arch. für Psych.*, 1888, p. 1.

Dejerine. Sur un cas d'hémianesthésie de la sensibilité générale, etc. *Arch. de Physiologie*, 1890, n° 3.

Henschen. *Loc. cit.*, 1890, obs. 10.

Bruce. On a case of descending Degeneration of the lemniscus. *Brain*, 1893.

Jakob. Ueber einen Fall von Hemiplegie u. Hemianästhesie, etc. *Deutsche Zeitschrift für Nervenheilkunde*, 1894, Bd 5.

Mingazzini. *Ziegler's Beiträge zur patholog. Anatomie*, Bd XX, p. 413.

Jacobsohn. N.C. 1897, p. 323.

macroscopique), ces observations s'accordent donc avec les conclusions de Forel et v. Monakow, pour qui le ruban de Reil n'est pas en relation directe avec l'écorce cérébrale.

Mais la publication de quelques faits en apparence contradictoires a montré la nécessité de déterminer plus exactement les rapports du ruban de Reil avec la couche optique et l'écorce cérébrale.

Flechsig et Hösel (1) ont publié un cas de lésion cérébrale infantile avec 50 ans de survie, dans lequel la circonvolution pariétale ascendante était détruite jusqu'à l'insula ainsi qu'une partie du lobule paracentral et la substance sous-corticale des circonvolutions frontale ascendante et pariétale inférieure. Le ruban de Reil était notablement *atrophié* jusqu'aux noyaux des cordons postérieurs, et il y avait d'autre part une atrophie considérable de la couche optique, portant surtout sur le centre médian de Luys et la partie inférieure du noyau externe. L'aspect blanchâtre de cette région devait être dû à la dégénérescence des fibres cortico-thalamiques et des fibres corticipètes du ruban de Reil qui la traversent, et Flechsig et Hösel en tirent la conclusion que la plus grande partie (9/10) des fibres du ruban de Reil va directement à la substance corticale de la circonvolution pariétale ascendante en passant par la calotte du pédoncule et la capsule interne.

Hösel a publié deux autres observations qui devaient confirmer ces conclusions. Dans la première (2), un foyer central, et non plus cortical, avait détruit la région sous-optique en même temps que la partie postéro-inférieure du thalamus, le ruban de Reil était dégénéré jusqu'aux noyaux des cordons postérieurs du côté opposé ; dans la seconde (3) une lésion de l'insula avait provoqué une atrophie du noyau externe du thalamus, mais le ruban de Reil au-dessous de la couche optique était intact et devait, d'après Hösel, remonter dans la capsule interne au milieu de la dégénérescence descendante de la voie pyramidale. On voit qu'en réalité ces deux derniers cas peuvent aussi être interprétés comme une preuve de la terminaison du ruban de Reil dans la couche optique.

(1) Flechsig et Hösel. Die Centralwiudungen ein Centralorgan der Hinterstränge. *Neur. Centralb.*, 1890, n° 14. — Hösel. *Arch. für Psychiatrie*, 1892, Bd XXIV, p. 452.

(2) Hösel. Ein weiterer Beitrag zur Lehre vom Verlauf der Rindenschleife und centraler Trigeminuswurzeln beim Menschen. *Arch. für Psych.*, 1893, Bd XXV, p. 1.

(3) Hösel. *Neur. Centralb.*, 1893, p. 576.

Les conclusions de Flechsig et Hösel n'ont pas été vérifiées par les recherches publiées ultérieurement : Mahaim (1) rapporte une observation de porencéphalie acquise à l'âge de 9 mois ; l'autopsie, pratiquée 18 ans après, montra une destruction des circonvolutions entourant la scissure de Sylvius, avec lésion de la couronne rayonnante et d'une partie du noyau lenticulaire ; la couche optique n'était pas comprise dans la lésion, mais il y avait une dégénérescence totale des fibres formant le feutrage du noyau externe du thalamus, de la zone réticulée et des lames médullaires externe et interne. Le ruban de Reil médian, dans son trajet de la région sous-optique aux noyaux des cordons postérieurs, était atrophié et d'un volume inférieur à celui du côté opposé, mais en réalité ses fibres étaient bien colorées, et il n'était pas dégénéré comme les fibres de la portion ventrale du thalamus. Il y a donc une différence fondamentale entre les deux processus : *dégénérescence secondaire* des fibres cortico-thalamiques et *atrophie simple* des fibres du ruban de Reil. Cette atrophie se produit lentement et, comme le fait remarquer Mahaim, une lésion qui date de la première enfance, comme dans le cas de Flechsig et Hösel, doit la produire plus sûrement.

M. et Mme Dejerine (2) donnent les conclusions suivantes basées sur l'étude de nombreux cas de dégénérescences secondaires : lorsque le ruban de Reil subit une dégénérescence ascendante à la suite de lésions protubérantielles ou bulbaires, elle ne dépasse pas la partie inférieure de la couche optique et ne se prolonge pas dans la capsule interne. D'autre part, dans les lésions de la couche optique ou de la région sous-thalamique, le ruban de Reil subit une atrophie lente, cellulipète et non une dégénérescence secondaire. Enfin, dans les cas de lésions corticales il reste intact, et c'est seulement lorsque la lésion est très ancienne ou date de la première enfance qu'il montre une légère diminution de volume. Il est donc certain que ce faisceau se termine dans la partie inférieure du thalamus (centre médian de Luys et noyau externe) et M. et Mme Dejerine avaient déja dénommé : *région*

(1) Mahaim. Ein Fall von secundärer Erkrankung des Thalamus opticus und der Regio subthalamica. *Arch. für Psych.*, 1893, Bd XXV, Heft 5. Analyse dans : *Revue neurologique*, 1893, p. 655.

(2) M. et Mme Dejerine. Sur es connexions du ruban de Reil avec la corticalité cérébrale. *Société de biologie*, 6 avril 1895.

du ruban de Reil médian (1), un champ de fibres placé dans la partie inférieure de la couche optique, au-dessous et en dehors du centre médian de Luys.

V. Monakow (2), la même année, dans un travail très documenté, confirme ses premières conclusions sur l'arrêt des fibres longues du ruban de Reil dans la partie ventrale de la couche optique. Le mot de ruban de Reil cortical, créé par lui douze ans auparavant, n'est qu'une dénomination expérimentale, désignant la partie de ce faisceau qui s'atrophie à la suite de lésions corticales ; son importance doit être variable suivant les espèces animales. V. Monakow donne également dans ce travail deux nouvelles observations personnelles de lésions corticales infantiles dans lesquelles le ruban de Reil est simplement atrophié, l'atrophie diminuant d'ailleurs de haut en bas.

Cette notion de la terminaison du ruban de Reil dans la couche optique commence d'ailleurs à être généralement admise ; Bechterew (3) reconnaît qu'on ne peut démontrer une connexion directe de ce faisceau avec l'écorce cérébrale ; Greiwe (4) publie un cas dans lequel une lésion de la calotte pédonculaire avait produit, en même temps qu'une dégénérescence descendante du ruban de Reil, une dégénérescence ascendante jusque dans la partie ventrale de la couche optique avec intégrité de la capsule interne. Schlesinger (5) après examen de plusieurs cas de dégénérescence ascendante, conclut de la même façon ; et récemment C. Mayer (6) a pu suivre avec la méthode de Marchi une dégénérescence ascendante du ruban de Reil jusque dans le noyau ventral et le noyau externe de la couche optique.

Il semble donc démontré que les fibres longues du ruban de Reil

(1) M. et Mme Dejerine. *Anatomie des centres nerveux*, Paris, 1894, p. 611.

(2) V. Monakow. Experimentelle und pathologisch-anatomische Untersuchungen über die Haubenregion, den Sehügel und die Regio substhalamica, etc. *Arch. für Psych.*, 1895, Bd XXVII, p. 151, 185.

(3) Bechterew. Ueber die Schleifenschicht, etc. *Neurol. Centralb.*, 1896, p. 361.

(4) Greiwe. Ein solitärer Tuberkel im rechten Grosshirnschenkel, beziehungsweise in der Schleife. *Neurol. Centralblatt*, 1894, n° 4.

(5) Schlesinger. Beiträge zur Kenntniss der Schleifendegenerationen. *Arbeiten aus dem Institute für Anatomie und Physiologie des Centralnervensystems*, Wien, 1896, Heft IV.

(6) C. Mayer. Zur Kenntniss des Faserverlaufes in der Haube, etc. *Jahrbücher für Psychiatrie und Neurologie*, 1897.

médian se terminent dans la partie inférieure et externe du thalamus et ne vont pas directement vers l'écorce en passant par la capsule interne. Si cette dernière hypothèse était vraie, il devrait subir une dégénérescence rétrograde presque aussi marquée dans les cas de lésions corticales étendues que lorsque la couche optique est détruite ; or ce n'est pas le cas : les lésions de l'écorce cérébrale ne produisent, même après un grand nombre d'années, qu'une faible diminution de volume du ruban de Reil, explicable par la dégénérescence des faisceaux accessoires que nous décrirons bientôt. Ce n'est que lorsqu'on a affaire à une lésion corticale congénitale ou acquise dans la première enfance, que ce faisceau, comparé avec celui du côté opposé, peut présenter une réelle asymétrie, mais elle ne peut être assimilée à la dégénérescence des fibres cortico-thalamiques, les fibres du ruban de Reil restant colorables ; c'est une atrophie simple (v. Monakow, Mahaim, Dejerine), peut-être même un simple arrêt de développement.

Ces arguments fournis par l'étude des lésions cérébrales sont confirmés par les observations expérimentales et pathologiques, dans lesquelles il est montré que la dégénérescence ascendante du ruban de Reil arrive à la partie inférieure du thalamus et ne va pas au delà. Les deux cas que nous publions plus loin (cas I et II) nous semblent s'accorder avec cette conclusion, et nous ne pensons pas qu'elle puisse être infirmée par les recherches expérimentales de Ferrier et Turner et de Tschermak (voir page 50). Ces auteurs trouvent dans la capsule interne et dans la couronne rayonnante un certain nombre de fibres dégénérées qui devraient représenter un prolongement direct des faisceaux du ruban de Reil vers l'écorce cérébrale. Ferrier et Turner en voient même dans le segment antérieur de la capsule interne et jusque dans le corps calleux ; et c'est justement ce qui permet de supposer qu'il ne s'agit que de fibres normales imprégnées par l'acide osmique en dehors des dégénérescences secondaires, ce qui arrive souvent lorsqu'on emploie la méthode de Marchi. Dans trois cas de dégénérescences expérimentales du ruban de Reil que nous avons produites chez le chien par l'ablation des noyaux des cordons postérieurs, nous avons aussi vu quelques fibres colorées en noir dans la capsule interne, mais il en existait de semblables dans le pied du pédoncule au-dessous de la région où le ruban de Reil

pourrait passer dans la capsule interne ; d'autre part, la situation de ces fibres variait d'une coupe à l'autre, sans jamais se mettre en connexion directe avec les fibres contenues dans la couche optique, et nous n'avons pu y voir autre chose que l'imprégnation de fibres indépendantes du faisceau de Reil dégénéré ; ce dernier s'épuisait d'ailleurs assez rapidement dans la partie inférieure du thalamus.

Connexions latérales et faisceaux accessoires du ruban de Reil médian. — Le ruban de Reil ne contient pas seulement les fibres longues dont nous venons d'étudier l'origine et la terminaison. Il émet dans ce trajet des fibres qui établissent des connexions avec les différents étages de l'isthme de l'encéphale et il doit aussi contenir des fibres extrinsèques qui se joignent à lui pendant un trajet plus ou moins long. Il forme donc un système complexe. Cette conclusion est celle de tous ceux qui ont étudié ce faisceau, elle était déjà indiquée par Forel, Mendel, Obersteiner, Edinger, Bechterew, etc.

V. Monakow (1) fait remarquer à ce propos l'inégalité des dégénérescences ascendantes ou descendantes du ruban de Reil, suivant la hauteur à laquelle est placée la lésion causale. Il est, dit-il, probable que ce faisceau reçoit des fibres accessoires dans le bulbe et la protubérance, car après une destruction complète du noyau du cordon de Burdach, il contient encore des fibres normales, et si la lésion est dans la protuberance, la dégénérescence ascendante totale est réparée en partie par l'apport de nouvelles fibres dans la région sous-optique. V. Monakow admet aussi que le ruban de Reil doit abandonner des fibres dans la protubérance et la région des tubercules quadrijumeaux et que, d'autre part, il contient des fibres accessoires qui s'atrophient à la suite de lésions corticales.

Schlesinger (2) dit aussi que ce faisceau est formé par différents systèmes de fibres et qu'il doit en particulier contenir beaucoup de fibres courtes. Et si la dégénérescence descendante est plus compacte lorsque la lésion est plus inférieure, on doit, d'après ces deux auteurs, l'expliquer par la destruction d'un plus grand nombre de fibres longues

(1) V. Monakow. Loc. cit. *Arch. f. Psych.*, 1895, Bd XXVII, p. 184.

(2) Schlesinger. *Beiträge zur Kenntniss der Schleifendegenerationen*, 1896, page 56.

et courtes. M. Dejerine pense qu'on doit surtout tenir compte dans ce cas de la dégénérescence cellulipète, plus intense lorsque la section des cylindre-axes s'opère plus près de leur centre trophique.

Connexions latérales et faisceaux accessoires ascendants. — Il sont en somme peu importants et ne nécessitent qu'une énumération rapide.

Les fibres arciformes qui partent du noyau des cordons postérieurs s'entrecroisent dans le raphé médian et Cajal (1) a trouvé une division des cylindre-axes en deux branches, ascendante et descendante, analogue à celle des fibres radiculaires postérieures de la moelle.

L'entrecroisement des fibres arciformes est-il total? Obersteiner, Schlesinger admettent l'existence de fibres arciformes directes qui vont à la couche interolivaire du même côté; en effet, ce dernier auteur a vu, dans un cas de dégénérescence ascendante du ruban de Reil, arriver des fibres saines dont le nombre augmentait progressivement, mais il ne croit pas qu'elles correspondent aux fibres d'origine médullaire décrites par Homen, Spitzka, Edinger, etc. On peut rappeler ici que d'après Edinger il existe un faisceau sensitif croisé qui passe par les cordons antéro-latéraux de la moelle et irait former la partie postérieure de la couche interolivaire. Nous avons vu que l'étude des dégénérescences secondaires de la moelle ne confirme pas cette théorie, et, d'autre part, on sait que le contingent de fibres fourni par les noyaux des cordons postérieurs occupe toute la couche interolivaire (Kölliker).

Des connexions du ruban de Reil avec les olives bulbaires avaient été décrites par Meynert, Flechsig, Roller, Mendel, etc., lorsqu'on faisait encore des olives le point de départ de ce faisceau. Malgré la nouvelle conception de la couche interolivaire, il est cependant possible que quelques fibres venant des noyaux des cordons postérieurs s'y arrêtent; c'est un point que n'a pu encore élucider l'anatomie normale et pathologique (2).

Plus haut on a décrit des fibres se détachant du ruban de Reil médian et allant au corps trapézoïde et aux tubercules quadri-

(1) Cajal. *Beitrag zum Studium der Medulla oblongata.* Leipzig, 1896, p. 51.
(2) Thomas. *Le cervelet.* Thèse de Paris, 1897, p. 80.

jumeaux postérieurs (Freud, Bruce). Ferrier et Turner (1) n'ont pas pu les retrouver dans les dégénérescences ascendantes étudiées avec la méthode de Marchi et supposent que ce sont des fibres du ruban de Reil latéral; par contre, ils décrivent des fibres s'arrêtant dans les tubercules quadrijumeaux antérieurs réunis ainsi pour une voie croisée aux noyaux des cordons postérieurs.

Bechterew (2), en se basant sur l'étude de la myélinisation des fibres et Held (3) par la méthode de Golgi, attribuent au ruban de Reil médian des connexions latérales avec le noyau central inférieur du bulbe, le nucleus reticularis tegmenti pontis, la formation réticulaire de la calotte et de la région des tubercules quadrijumeaux et plus haut avec la substance grise centrale et les noyaux du nerf moteur oculaire commun.

Plus haut encore, on a décrit des fibres allant au corps de Luys et au noyau lenticulaire par l'anse lenticulaire, et même un entrecroisement partiel du ruban de Reil par la commissure postérieure et la commissure de Meynert (Flechsig, Bechterew, Darkschewitsch et Pribytkow) (4) destiné à le mettre en relation avec les noyaux gris du côté opposé, le globus pallidus en particulier. Ces connexions n'ont pas été vérifiées par l'examen des dégénérescences secondaires, expérimentales ou pathologiques.

Faisceaux accessoires descendants. — Ces faisceaux sont beaucoup plus importants; jusqu'à une époque relativement récente, on leur a attribué un trajet ascendant et un rôle sensitif (Meynert, Flechsig, Bechterew, Obersteiner, Schlesinger). En effet, tous ceux qui ont étudié le ruban de Reil ont trouvé des fibres qui s'en détachent pour passer dans le pied du pédoncule central. Ces fibres, auxquelles on donne la dénomination générale de *Fusschleife* ou de *pes lemniscus*, ont une disposition et une importance très variables. Elles restent en général intactes au milieu des dégénérescences ascendantes du ruban de Reil et Schlesinger (5), qui en a fait une

(1) Ferrier et Turner. Loc. cit. *Philos. Trans.*, 1894, p. 759.

(2) Bechterew. Ueber die Schleifenschicht, etc. *Archiv für Anat. u. Physiol.* Anat. Abt., 1895, p. 379.

(3) Held. Beiträge zur feineren Anatomie des Kleinhirns und des Hirnstammes. *Arch. für Anat. und Phys.* An. Abt. 1896, p. 435.

(4) Darkschewitsch u. Pribytkow. Ueber die Fasersysteme am Boden des dritten Ventrikels. *Neur. Centralb.*, 1891, n° 14.

(5) Schlesinger. *Loc. cit.*, p. 42.

étude spéciale, décrit deux variétés principales : 1° des fasicules qui occupent la partie moyenne et le segment externe du ruban de Reil médian dans la protubérance, et qui plus haut se joignent à la partie externe du pied du pédoncule, ce sont les faisceaux disséminés de Bechterew (1) ou les fascicules protubérantiels latéraux de Schlesinger ; 2° des faisceaux qui occupent la partie interne du ruban de Reil, près du raphé médian de la protubérance et qui passent dans le pied du pédoncule cérébral selon la description donnée par Flechsig (2), Bechterew, Obersteiner (3) (Fusschleife, mediale Schleife, Bündel von der Schleife zum Fuss); mais en arrivant au segment interne du pied du pédoncule, ils s'enroulent en général autour de sa face antéro-inférieure et gagnent le segment externe; ils correspondraient ainsi au *faisceau arciforme* ou *faisceau en écharpe*, décrit par Féré (4) comme une anomalie anatomique assez fréquente, formée par des fibres contournant plus ou moins obliquement la face inférieure du pédoncule cérébral, et constituant même parfois un avant-pont qui masque les dégénérescences sous-jacentes.

Pour tous ces auteurs, ces faisceaux devaient représenter la voie centrale des nerfs crâniens sensitifs et en particulier du nerf trijumeau. Bechterew mentionne cependant leur dégénérescence descendante.

Puis Redlich (5), en étudiant les dégénérescences secondaires consécutives aux lésions expérimentales de la zone motrice, trouve que ces faisceaux y participent, et bien qu'il ne soit pas possible, même avec la méthode de Marchi, de suivre leurs fibres jusqu'aux noyaux des nerfs crâniens, il leur attribue une fonction motrice. Redlich rappelle à ce sujet qu'on ne voit pas non plus les fibres de la voie pyramidale aller directement aux noyaux des nerfs crâniens ou aux cornes antérieures de la moelle et il n'est pas éloigné de supposer, comme v. Monakow, qu'il existe un neurone intercalaire.

Hoche (6), qui insiste aussi sur la dégénérescence descendante de

(1) Bechterew. Loc. cit. *Arch. für Anat. u. Phys,* 1895.

(2) Flechsig. Zur Lehre vom centralen Verlauf der Sinnesnerven. *Neur. Centralb.*, 1886, n° 23.

(3) Obersteiner. *Anatomie des centres nerveux.* Edit. française, 1893, p. 305.

(4) Féré. *Anatomie médicale du système nerveux*, 1886, p. 185.

(5) Redlich. Ueber die anatomischen Folgeerscheinungen ausgedehnter Exstirpationen der motorischen Rindencentren bei der Katze. *Neurol. Centralb.*, 1897, p. 818.

(6) Hoche. Beiträge zur Anatomie der Pyramidenbahn und der oberen Schleife, etc. *Arch. für Psychiatrie,* 1898, Bd XXX, Heft 1.

ces faisceaux accessoires du ruban de Reil, décrit au contraire des fibres qui s'en détachent et qui vont se terminer dans les noyaux des nerfs moteurs des deux côtés, dans ceux du facial et de l'hypoglosse en particulier. Il retrouve le même mode de terminaison dans les cornes antérieures de la moelle.

Nous pensons qu'il est préférable de considérer cette question des fibres descendantes du ruban de Reil à un point de vue plus général, et qu'il importe d'abord de chercher comment se comporte le ruban de Reil médian dans les dégénérescences descendantes du pied du pédoncule, sans préjuger de la fonction de ces faisceaux accessoires.

Dans les dégénérescences descendantes d'origine cérébrale, la voie pyramidale émet sur tout son trajet des fibres latérales qui expliquent son amincissement progressif ; il est certain qu'elle se met en relation avec la substance grise du locus niger et de la protubérance annulaire, et qu'en outre, parmi ces faisceaux aberrants, pédonculaires ou protubérantiels, il en est qui se mêlent au ruban de Reil. Ces faits sont faciles à vérifier, grâce à la méthode de Marchi, et avec notre maître M. Dejerine, nous avons publié il y a quelques mois le résultat de nos premières recherches sur ce sujet. Nous rappelons ici les conclusions auxquelles nous arrivions après examen de 5 cas de lésions cérébrales récentes (1) :

1° Le locus niger reçoit du pied du pédoncule cérébral de nombreuses fibres qui s'arborisent autour de ces groupes cellulaires ; ce fait confirme les recherches antérieures de Meynert, Monakow, Dejerine, Redlich.

2° Dans son trajet protubérantiel, le ruban de Reil reçoit des fibres verticales de l'étage antérieur de la protubérance, un certain nombre de fascicules arrondis, qui expliquent en partie au moins son accroissement de volume dans cette région.

Les faits que nous rapportons montrent que le ruban de Reil reçoit, en outre, des fibres soit profondes, soit superficielles du pied du pédoncule cérébral. Les profondes suivent le trajet du pes lemniscus de Meynert, les superficielles celui du faisceau en écharpe de Féré, que quelques auteurs désignent (Obersteiner,

(1) Dejerine et Long. Sur quelques dégénérescences secondaires du tronc encéphalique de l'homme, étudiées par la méthode de Marchi ; ruban de Reil, pes lemniscus, locus niger, faisceau lenticulaire de Forel, anse lenticulaire, corps de Luys, commissure de Meynert. *Société de biologie*, 30 juillet 1898.

Henschen) également sous le nom de pes lemniscus. Dans le tome II de l'*Anatomie des centres nerveux*, publié par l'un de nous et actuellement sous presse, nous désignons ces fibres pour éviter toute espèce de confusion dans la terminologie, sous le nom de *pes lemniscus profond* et de *pes lemniscus superficiel*. Le pes lemniscus profond est constant ; le superficiel peut faire défaut, et il semble exister une sorte de vicariance entre ces deux faisceaux : lorsque le superficiel est absent ou peu développé, le profond est très volumineux, et *vice versa*. Les fibres du pes lemniscus profond et superficiel forment, avec les fibres protubérantielles, un seul et même système de fibres : le système des *fibres aberrantes du pied du pédoncule cérébral* qui rentrent en partie dans la pyramide bulbaire, participent à l'entrecroisement moteur, mais non à l'entrecroisement sensitif.

Nos recherches montrent que, suivant leur origine, ces trois groupes de fibres occupent, dans le ruban de Reil et dans la couche interolivaire, une situation distincte. Les fibres aberrantes protubérantielles se placent, comme Schlesinger l'a indiqué, dans l'angle qui sépare le ruban de Reil médian du latéral. Les fibres aberrantes pédonculaires superficielles (*pes lemniscus superficiel*) se placent à la partie interne du ruban de Reil, n'entrent pas dans la constitution de la couche interolivaire, mais s'accolent dans la partie supérieure du bulbe à la face profonde de la pyramide ; les fibres aberrantes pédonculaires profondes (*pes lemniscus profond*) pénètrent dans la partie externe du ruban de Reil médian, occupent dans le bulbe la couche interolivaire, surtout sa partie antéro-interne, puis entrent dans la pyramide bulbaire au niveau de l'entrecroisement moteur.

Contrairement à ce qu'a avancé Hoche, nous n'avons pu suivre, jusque dans les noyaux des nerfs crâniens, les fibres dégénérées qui, se détachant de la pyramide et passant par les fibres arciformes externes et antérieures, pénètrent ensuite dans le raphé, au niveau duquel elles passent de l'autre côté. Nous avons du reste obtenu le même résultat négatif pour les fibres pyramidales dégénérées dans la moelle épinière que nous n'avons jamais pu suivre jusqu'aux cellules des cornes antérieures.

3° Dans la substance grise du pont, les grains très fins et très nombreux que nous avons observés dans deux cas indiquent une dégénérescence des fibres collatérales et terminales à ce niveau, et ce fait nous rend compte de l'atrophie de la substance grise du pont que l'on observe dans les dégénérescences anciennes du pied du pédoncule cérébral. Il s'agit ici de connexions directes, tandis que les rapports de cette substance grise avec le cervelet sont, au contraire, croisés et s'effectuent par les voies du pédoncule cérébelleux qui y prend son origine.

Ces résultats ont été confirmés et complétés par l'examen de plusieurs autres cas de dégénérescences récentes, et en résumant nos recherches personnelles exposées plus loin, nous pouvons conclure :

1° *Le système des fibres aberrantes du pied du pédoncule céré-*

bral se met d'une façon constante en relation avec le ruban de Reil médian, mais il existe de nombreuses variétés individuelles dans le nombre et la disposition de ces faisceaux.

2° Le faisceau du *pes lemniscus superficiel*, qui rappelle la description du faisceau en écharpe de Féré, est probablement une variété anatomique peu fréquente ; il ne parcourt d'ailleurs pas, de dehors en dedans, toute la face antéro-inférieure du pédoncule cérébral et nous l'avons observé dans deux cas où la dégénérescence descendante était limitée à un segment restreint de la région moyenne du pied du pédoncule (cas X et XII).

3° On trouve aussi quelquefois des fibres superficielles qui contournent la face inférieure du pédoncule cérébral, mais elles suivent une direction opposée à celle des précédentes et passent, de dedans en dehors, sur le segment externe du pied du pédoncule. Elles pénètrent probablement au milieu des fibres du ruban de Reil dans la région du sillon pédonculo-protubérantiel (cas III et X).

4° Les fascicules que l'on voit se détacher de la face profonde de la voie pyramidale sont plus constants. Les uns proviennent du pied du pédoncule (*pes lemniscus profond*), et passent par le locus niger ; les autres sont des fascicules refoulés en arrière, de l'étage antérieur de la protubérance jusque dans le ruban de Reil, par les faisceaux transverses des pédoncules cérébelleux moyens.

5° *Toutes ces variétés de fibres aberrantes restent annexées au ruban de Reil médian pendant un trajet plus ou moins long ;* parfois elles descendent jusque dans le bulbe et occupent la partie antérieure de la couche interolivaire ; mais elles ne prennent pas part à l'entrecroisement sensitif et rentrent dans la pyramide (cas VI, VIII, X) ; plus souvent elles s'épuisent rapidement dans la partie supérieure de la protubérance (cas III, IV, VII, IX, XI et XII) ; elles peuvent même être simplement accolées à la face antérieure du ruban de Reil médian, et retourner bientôt se mêler aux faisceaux verticaux de l'étage antérieur du pont.

Quant au *rôle physiologique* de ces faisceaux accessoires descendants, il est certain qu'on ne peut plus les considérer comme la voie centrale des nerfs sensitifs crâniens ; mais nous ne pensons pas non plus qu'on puisse leur attribuer, comme unique fonction, l'innervation des noyaux des nerfs moteurs. Leurs connexions terminales ne sont

pas encore connues, et on peut aussi bien les considérer comme un des nombreux modes de terminaison de la voie pyramidale ; cette dernière subit en effet, dans le pédoncule cérébral et la protubérance, une diminution de volume remarquable en raison des nombreuses fibres et collatérales, qu'elle abandonne à la substance grise de l'étage antérieur et de la calotte et dont la fonction n'est pas encore exactement connue.

Il existe d'ailleurs d'autres fibres qui se détachent du faisceau pyramidal dans la protubérance et le bulbe et qui suivent une direction horizontale et non plus verticale ; nous en reparlerons dans nos observations personnelles. On les trouve constamment dans les dégénérescences secondaires récentes et on les voit s'entrecroiser dans le raphé médian. Quoiqu'on ne puisse pas les suivre jusqu'aux noyaux des nerfs moteurs crâniens, il serait tout aussi logique d'admettre qu'elles constituent la voie centrale destinée à ces derniers.

§ 2. — Rôle physiologique du ruban de Reil.

Ainsi que nous l'avons fait remarquer, on a dû, pour l'étude des voies sensitives allant de la partie inférieure du bulbe au cerveau, se contenter d'interpréter les documents fournis par l'anatomie normale et pathologique, et on a utilisé les doctrines de chaque époque sur la physiologie médullaire. Aussi retrouve-t-on ici des hypothèses et des théories sur la valeur desquelles nous nous sommes déjà expliqué, et en particulier une tendance générale à attribuer à un faisceau direct, homogène, la transmission de la sensibilité dans l'isthme de l'encéphale et la base du cerveau.

Pour ce faisceau dit sensitif on a admis pendant quelques années la description de Meynert ; on a même trouvé, dans l'étude des lésions de la protubérance et du pédoncule, des arguments en faveur de cette localisation ; c'est ainsi que Couty (1), analysant un certain nombre de cas de lésions du mésocéphale, conclut que l'anesthésie se manifeste lorsqu'elles siègent dans la partie latérale de la protubérance, au côté externe de la voie pyramidale.

Ensuite le ruban de Reil est venu remplacer dans cette fonction théo-

(1) Couty. De l'hémianesthésie mésocéphalique. *Gazette hebdomadaire de médecine et de chirurgie*, 1877, n° 30 ; 1878, n° 1.

rique le faisceau sensitif de Meynert et cette nouvelle localisation semblait également s'accorder avec la remarque faite par Nothnagel (1), que l'anesthésie existe lorsque les lésions empiètent non seulement sur les parties latérales de la protubérance, mais aussi sur celles qui se rapprochent du plancher du quatrième ventricule.

Dans cette théorie, c'est uniquement en raison de sa continuité avec les cordons postérieurs de la moelle que le ruban de Reil devenait le faisceau de la sensibilité générale et on ne tenait pas compte des autres voies sensitives spinales. Cette lacune a été comblée et nous avons vu comment on admet aujourd'hui la conjonction dans la couche interolivaire de deux systèmes de fibres : la *voie des cordons postérieurs* (sens musculaire), qui s'entrecroise dans le bulbe, et le *faisceau sensitif croisé* (tact, douleur, température), qui vient par les cordons antéro-latéraux de la moelle (Edinger, van Gehuchten).

Mais l'hypothèse qui fait du ruban de Reil le faisceau de la sensibilité générale a eu le même sort que celle du faisceau sensitif médullaire ; tous ceux qui ont mis cette description schématique en face des faits anatomiques, physiologiques et pathologiques ont été forcés de faire des restrictions.

1° *Parmi les physiologistes* qui ont étudié cette question en associant l'observation expérimentale et la recherche des dégénérescences secondaires, il faut citer en première ligne Mott, Ferrier et Turner. Leurs expériences faites sur des singes vérifient les conclusions de Brown-Séquard et de Vulpian qui insistaient sur l'instabilité des troubles sensitifs consécutifs aux hémisections du bulbe et de la protubérance.

Ferrier et Turner (2) font d'abord remarquer que la destruction des noyaux des cordons postérieurs ne produit pas de troubles de la sensibilité. Le fait avait été signalé par Bechterew (3) qui n'observait à la suite de cette lésion que quelques troubles de la station ; il est encore confirmé par Mott (4) qui par le même procédé ne déter-

(1) Nothnagel. *Traité clinique du diagnostic des maladies de l'encéphale.* Édition française, 1885, p. 126.

(2) Ferrier et Turner. Loc. cit. *Philos. Trans.*, 1894, p. 761.

(3) Bechterew. *Neurol. Centralb.*, 1890, p. 82.

(4) Mott. Experimental enquiry upon the afferent and efferent tracts, etc. *Brain*, 1895, p. 1.

mine chez le singe qu'un léger degré d'inhabileté dans les mouvements de la main, la sensibilité cutanée restant absolument intacte; et cependant dans ces cas l'examen histologique montre une dégénérescence ascendante complète du ruban de Reil médian.

Ferrier et Turner (1), dans une autre série de recherches, pratiquent l'hémisection de la calotte dans la région des tubercules quadrijumeaux ; ils observent alors une hémianesthésie et une hémianalgésie presque complète du côté opposé du corps, ces troubles sensitifs montrent bientôt une amélioration notable; ils ne peuvent être attribués au ruban de Reil seulement puisque sa dégénérescence est totale et permanente, et d'après Ferrier et Turner c'est en première ligne aux fibres courtes de la calotte que revient la conduction de la sensibilité. Ces voies courtes représentent pour Turner (2) une formation analogue à celle de la substance gélatineuse de Rolando qui disparaît à la hauteur du noyau sensitif du trijumeau.

Mott (3) revient encore sur ce sujet dans un article récent; il signale les résultats chez le singe d'une section unilatérale de la calotte, il se produit des troubles transitoires de la mobilité et de la sensibilité et une hémianopsie qui est le seul symptôme permanent. L'autopsie, pratiquée trois ans après, montre que la section avait porté sur la calotte du pédoncule et empiété sur le thalamus. La dégénérescence du ruban de Reil médian, dans ce cas, est complète et dans le sens descendant elle va jusqu'aux noyaux des cordons postérieurs du côté opposé qui sont atteints d'atrophie secondaire. Les troubles de la motilité, transitoires comme ceux de la sensibilité, ne peuvent, d'après Mott, être attribués qu'à l'altération des voies sensitives de la calotte, car la voie pyramidale était intacte.

Ces objections faites aux théories actuelles se retrouvent encore dans d'autres publications ; Werth eimer (4), dans le nouveau dictionnaire de physiologie, suppose qu'à côté des voies directes (cordons postérieurs, ruban de Reil médian) il faut admettre l'existence de voies secondaires, et qu'en particulier les fibres courtes placées sur

(1) Ferrier et Turner. Loc. cit. *Philos. Transactions*, 1898, p. 26.

(2) Turner. *Brain*, 1895, p. 231.

(3) Mott. Unilateral descending atrophy of the fillet, etc. *Brain.*, Summer, 1898, p. 180.

(4) Wertheimer. *Dictionnaire de Physiologie*, article Bulbe, p. 287.

tout le trajet de la substance grise peuvent aussi être chargées de transmettre la sensibilité consciente.

2° *Pour la pathologie humaine*, nous avons vu l'importance que l'on attribua d'abord au faisceau sensitif de Meynert, puis au ruban de Reil médian ; la fonction sensitive de ce dernier est déjà admise par Spitzka, par Starr (1); elle est confirmée par nombre d'auteurs, par Rossolimo (2) entre autres qui pense que le ruban de Reil contient surtout des fibres destinées à conduire la sensibilité de la moitié opposée du corps. Mais bientôt on fait des réserves sur la valeur des localisations établies d'après l'examen des cas anatomo-cliniques ; on fait valoir la complexité des lésions notées dans les autopsies et on cite des faits indiscutables de dégénérescence du ruban de Reil sans troubles appréciables de la sensibilité générale ; mais comme cette notion est relativement récente et que le nombre des observations suivies d'autopsie est restreint, on doit se borner à analyser des documents souvent incomplets à ce point de vue.

Mœli et Marinesco (3), en passant en revue tous les cas de lésions protubérantielles ou pédonculaires, avec ou sans troubles de la sensibilité générale, donnent comme conclusion que les troubles de la sensibilité se manifestent lorsqu'il y a une lésion du ruban de Reil médian et de la partie ventrale de la formation réticulée de la calotte.

Van Oordt (4), reprenant le même sujet quelques années après, arrive par le même procédé à une conclusion un peu plus explicite : la couche interolivaire et le ruban de Reil médian qui lui fait suite servent à conduire le sens musculaire et le sens de coordination, la sensibilité cutanée passe par la formation réticulée, les voies vasomotrices suivent le même chemin.

(1) Starr. *Journal of Nervous and Mental Diseases*, 1884.

(2) Rossolimo. *Arch. für Psychiatrie*, XXI, 3. Analyse dans : *Archives de Neurologie*, 1891, 2e partie, p. 129.

(3) Mœli et Marinesco. Erkrankungen in der Haube der Brücke mit Bemerkungen über den Verlauf der Hautsensibilität. *Archiv für Psychiatrie*, 1892, Bd XXIV, p. 682.

(4) Van Oordt. Beitrag zur Lehre von der apoplectiformen Bulbärparalyse mit besonderer Berücksichtigung der Schlinglähmung und der Hemianästhesie. *Deutsche Zeitschrift für Nervenheilkunde*, 1896, Bd VIII, p. 220.

Schlesinger (1) remarque que dans un certain nombre de cas de dégénérescence totale du ruban de Reil médian, la sensibilité tactile est restée normale ; dans les cas les plus démonstratifs, le sens musculaire lui-même est intact ; le ruban de Reil ne peut donc servir à la sensibilité tactile ni au sens musculaire, et Schlesinger se demande s'il ne conduit pas la sensibilité thermique et douloureuse. On peut répondre à cette hypothèse que cet auteur se base sur des observations de syringomyélie et que la lésion de gliose médullaire peut suffire à expliquer cette anesthésie pour la douleur et la température. En effet, Dejerine et Thomas, dans une observation déjà citée (2), ont trouvé une intégrité absolue de la sensibilité thermique et douloureuse dans un cas de syringomyélie malgré la destruction d'une partie de la substance grise de la moelle et la dégénérescence ascendante du ruban de Reil médian ; l'examen clinique révélait des troubles très légers de la localisation cutanée et de la coordination des mouvements dans la station debout, mais les lésions médullaires complexes (cornes postérieures et cordons postérieurs) ne permettaient pas de mettre en cause le ruban de Reil seulement.

Dernièrement, Gee et Tooth (3), en rapportant l'observation anatomo-clinique d'une lésion protubérantielle, soutiennent aussi l'opinion que le ruban de Reil médian est bien une voie afférente, mais que, comme les cordons postérieurs, il ne doit pas être regardé comme l'unique voie de conduction de la sensibilité.

3° *Les anatomistes* aussi ont cherché à élucider cette question, mais si le ruban de Reil est à présent bien connu, il n'en est pas de même pour les systèmes complexes des voies courtes qui sont placées à côté de lui. La substance grise, fragmentée dans le bulbe par l'entrecroisement des fibres pyramidales et des fibres arciformes, est néanmoins en continuité directe avec la substance grise de la formation réticulée et des noyaux des nerfs crâniens ; non seulement elle ne diminue pas de volume, mais elle s'étale dans le bulbe et plus haut dans la calotte de la protubérance et du pédoncule ; on trouve

(1) Schlesinger. Beiträge zur Kenntniss der Schleifendegenerationen. *Travaux du laboratoire d'Obersteiner*. Vienne, 1896, p. 63.

(2) Dejerine et Thomas. Loc. cit. *Société de biologie*, 10 juillet 1897.

(3) Gee and Tooth. Hemorrhage into Pons, etc. *Brain*, Spring, 1898.

dans ces régions des amas de cellules au milieu desquelles passent des voies longues (faisceau pyramidal, ruban de Reil, faisceau longitudinal postérieur, voies cérébelleuses) et des fibres plus courtes dont on connaît peu le trajet et la longueur, et dont on doit cependant tenir compte aussi bien que des fibres commissurales et d'association de la moelle.

On a cherché à reconnaître le trajet bulbaire et protubérantiel du faisceau fondamental antéro-latéral de la moelle. Pour Bechterew (1), il se termine dans le noyau central de Roller, dans le *nucleus reticularis tegmenti pontis* et il envoie même des fibres à la calotte du pédoncule cérébral. Kölliker (2) insiste sur ces fibres courtes, qu'il nomme voies sensitives de 2e ordre et qui remontent depuis la moelle dans le bulbe et la protubérance; il donne le nom de *nucleus magnocellularis diffusus* à la substance grise au milieu de laquelle cheminent ces fibres et qui se continue par la substance réticulée de la calotte. Parmi ces fibres, il en est qui doivent, d'après Kölliker, former des voies d'association réflexes entre les noyaux des nerfs spinaux et les noyaux des nerfs crâniens, mais ce n'est là qu'une explication partielle, et sur le rôle fonctionnel de toutes les autres fibres courtes on ne peut émettre que des hypothèses.

Par analogie avec la théorie de la physiologie médullaire, quelques anatomistes attribuent la conduction du tact et du sens musculaire à la couche interolivaire et au ruban de Reil médian et celle des sensations thermiques et douloureuses et des excitations vaso-motrices à la formation reticulée (Flechsig, Bechterew), mais cette hypothèse n'est pas plus confirmée par la pathologie nerveuse que celle d'Edinger et de van Gehuchten, qui font du ruban de Reil l'aboutissant de toutes les voies spinales de la sensibilité.

On admet qu'il existe une voie de conduction centrale pour les nerfs crâniens sensitifs et qu'elle doit rejoindre dans son trajet bulbo-thalamique la voie centrale de la sensibilité du tronc et des membres. Nous avons vu qu'on crut un instant avoir démontré son existence en décrivant le *pes lemniscus* auquel on attribuait un trajet ascendant,

(1) Bechterew. Ueber Längsfaserzüge der Formatio reticularis *Neurol. Centralb.*, 1885, p. 337.

(2) Kölliker. *Handbuch der Gewebelehre*, Bd II, p. 303 et suiv.

tandis que ces fibres accessoires du ruban de Reil ont au contraire un trajet centrifuge. En réalité, on ne sait que fort peu de chose sur ce sujet et ce n'est guère que pour le trijumeau qu'on a pu recueillir quelques documents anatomo-cliniques.

Les troubles de la sensibilité dans la sphère du trijumeau peuvent se manifester dans deux conditions différentes : si la lésion porte sur les neurones périphériques de ce nerf ou si les voies centrales sont interrompues. Dans le premier cas, l'anesthésie faciale est directe, du même côté que la lésion, et si cette dernière atteint en même temps dans la protubérance les voies centrales de la sensibilité générale, on observe une hémianesthésie alterne (anesthésie faciale d'un côté, anesthésie du tronc, des membres et quelquefois aussi de la face de l'autre côté). Ce fait est bien connu et nombre d'auteurs en ont fait valoir l'importance pour les localisations cérébrales (Nothnagel, Vulpian, etc.). Dans le second cas, une lésion qui atteint une moitié du bulbe, de la protubérance ou des régions situées plus haut dans le cerveau, intéresse en même temps les voies centrales de la sensibilité du tronc et des membres, et celles de la face qui doivent venir des noyaux sensitifs du trijumeau ; ces noyaux sont étalés sur une grande hauteur, car la racine descendante de ce nerf parcourt la protubérance et le bulbe et va jusque dans la partie supérieure de la moelle cervicale.

Quelques auteurs tendent à admettre une voie centrale des nerfs sensitifs crâniens (trijumeau, glosso-pharyngien, pneumogastrique) placée dans la formation réticulée à côté de la voie centrale de la sensibilité du tronc, mais suffisamment distincte pour qu'une lésion puisse atteindre l'une et laisser l'autre intacte. C'est l'opinion de Hösel (1) et de van Oordt (2). Ce dernier auteur pense que dans le bulbe la voie sensitive du trijumeau est très rapprochée de celle des autres nerfs et qu'elle émet sur tout son trajet des fibres qui croisent le raphé médian et vont aux noyaux de la racine descendante du côté opposé ; il fait d'ailleurs remarquer que dans les observations cliniques l'anesthésie de la face et l'anesthésie du tronc et des membres s'associent dans des proportions très variables.

(1) Hösel. Ein weiterer Beitrag zum Verlauf der Rindenschleife und centraler Trigeminusfasern beim Menschen. *Archiv für Psychiatrie*, 1893.

(2) Van Oordt. *Loc. cit.*, p. 225.

A ce propos, il est peut-être utile de rappeler qu'au point de vue fonctionnel chaque hémisphère cérébral n'exerce pas son action motrice et sensitive uniquement sur la moitié opposée du corps. Le rôle moteur bilatéral de l'écorce cérébrale, certain pour le facial supérieur, probable pour les muscles de la déglutition et de la phonation, doit l'être aussi dans des proportions encore indéterminées pour le tronc et même pour les membres. Pour la sensibilité spéciale on admet que l'audition, le goût, l'olfaction ont une représentation corticale bilatérale, car on ne connaît pas de fait anatomo-clinique montrant une abolition complète unilatérale de ces fonctions à la suite de lésion cérébrale. Pour la sensibilité cutanée, l'observation clinique enseigne également que l'hémanesthésie d'origine organique est souvent moins complète et moins permanente à la face que sur le tronc et les membres. Il est donc possible que la représentation corticale de la sensibilité cutanée ne soit pas exactement la même pour la tête, pour le tronc et pour les membres, et c'est peut-être là qu'il faut chercher l'explication de certains faits relevés par la clinique.

En tout cas, rien jusqu'à présent ne confirme l'hypothèse d'une voie centrale isolée pour le trijumeau. L'anatomie normale et pathologique n'ont pas encore donné de description précise sur sa situation, son trajet et son entrecroisement avec celle du côté opposé. Il est probable qu'elle se confond en grande partie avec celle qui fait suite aux voies sensitives de la moelle ; il est possible aussi qu'elle envoie des fibres longues qui se joignent au ruban de Reil médian pour aller directement à la couche optique.

§ 3. — **Conclusions.**

1° Au point de vue anatomique, le ruban de Reil médian représente un système complexe. La partie la plus importante de ce faisceau est formée par des fibres longues centripètes allant des noyaux des cordons postérieurs au centre médian et au noyau externe de la couche optique. Dans ce trajet il émet des fibres qui s'arrêtent en différents points de la substance grise. Il est possible qu'en échange d'autres fibres ascendantes viennent se joindre à lui.

Il contient, d'autre part, des fibres accessoires descendantes qui viennent de la voie motrice du pied du pédoncule et dont le nombre et la disposition sont variables.

2° *Au point de vue physiologique, le ruban de Reil médian constitue par sa partie essentielle (fibres longues ascendantes) une voie centripète qui fait suite aux fibres longues des cordons postérieurs de la moelle.*

Aucun fait anatomique, physiologique ou pathologique ne permet actuellement d'en faire la voie unique de transmission de la sensibilité générale dans l'isthme de l'encéphale et la base du cerveau. D'autre part, on ne peut accepter sans réserves les théories qui définissent le rôle respectif des voies longues, des voies courtes et de la substance grise dans la transmission des diverses sensations tactiles, douloureuses, thermiques, musculaires.

CHAPITRE III

Les voies de conduction de la sensibilité générale de la couche optique à l'écorce cérébrale.

L'étude de cette dernière étape des voies sensitives peut se faire en associant les enseignements de l'anatomie normale et pathologique sur la structure du cerveau avec la méthode des localisations cérébrales. Mais pendant longtemps c'est cette dernière qui a été seule chargée de résoudre cette question, et l'insuffisance des procédés employés dans les laboratoires ne lui permettait pas de le faire autrement que par un simple examen macroscopique des lésions; on conçoit qu'elle a été ainsi amenée à décrire des centres et des faisceaux dont on a admis l'existence sans contrôle anatomique. C'est la méthode des coupes microscopiques sériées qui a permis d'arriver à une idée plus exacte de l'organisation du cerveau en même temps qu'elle démontrait qu'en pathologie il est nécessaire de reconnaître la nature et l'étendue d'une lésion avant de formuler des conclusions d'ordre physiologique.

Ces réserves avaient d'ailleurs été faites dans les débuts de la doctrine des localisations cérébrales, et les plus autorisés parmi ses défenseurs avaient mis en évidence les difficultés en face desquelles on se trouve placé lorsqu'on veut, par l'examen anatomique d'une lésion, expliquer les symptômes observés en clinique. Nothnagel (1) en particulier, et avant lui Jackson (2), Goltz ont insisté sur l'importance des phénomènes d'excitation ou d'arrêt qui viennent se mélanger aux phénomènes de déficit liés à la destruction des tissus; dans les lésions qui se produisent en une fois (hémorrhagie, ramol-

(1) Nothnagel. *Traité clinique du diagnostic des maladies de l'encéphale.* Édit. française, 1885.

(2) Jackson. Clinical and physiological researches on the nervous system. *Lancet*, 1873.

lissement), Nothnagel pense qu'il faut un minimum de 6 à 8 semaines pour ramener la symptomatologie à sa valeur exacte, tandis qu'avec d'autres lésions, comme les tumeurs, par exemple, il est difficile de faire la part de ces deux catégories de phénomènes qui se mélangent en tout temps.

Les coupes microscopiques sériées ont montré en outre que les lésions sont dans la réalité bien différentes de celles que laisse voir un simple examen macroscopique, et presque toujours on les trouve plus étendues qu'on ne se l'imaginait d'abord.

Si on veut bien se reporter aux descriptions classiques de Duret et d'Heubner sur les artères du cerveau et leur mode de distribution, on comprend aisément que les lésions centrales du cerveau doivent être complexes. L'irrigation des faisceaux blancs qui passent par la région sous-optique, la capsule interne et la couronne rayonnante, est assurée par les artères centrales qui traversent en même temps les noyaux gris, et si on met à part les foyers de petites dimensions, qui ne produisent pas de troubles fonctionnels appréciables s'ils ne sont pas multiples, on se trouve en présence de lésions souvent difficiles à délimiter.

Deux processus pathologiques agissent en créant dans un court espace de temps des lésions définitives : *l'oblitération artérielle* par thrombose ou embolie et *l'hémorrhagie cérébrale.* Dans le premier cas, la nécrose perte sur un territoire plus ou moins étendu suivant l'importance et le nombre des artères oblitérées, mais qu'on ait affaire aux artères optiques, aux artères lenticulaires ou aux artères choroïdiennes, on conçoit qu'une lésion des noyaux centraux peut difficilement exister sans une altération concomitante des faisceaux blancs de la région sous-optique, de la capsule interne ou de la couronne rayonnante, et *vice versâ*. Si c'est dans les artères corticales que l'oblitération vasculaire s'est produite, la lésion peut être plus ou moins profonde et aller parfois jusqu'à la partie périphérique des noyaux centraux, et d'ailleurs on trouve fréquemment à l'examen microscopique des lésions multiples corticales et centrales, restées inaperçues jusque-là.

Dans le cas d'une rupture artérielle, l'étendue des lésions est encore plus variable; l'hémorrhagie agit par infiltration, et, tandis

que dans la partie centrale du foyer elle produit la destruction complète des éléments cellulaires et des fibres, à la périphérie elle dissèque les tissus nerveux et ne produit que des lésions partielles; dans un cas examiné à l'aide de la méthode de Marchi (Cas IX), nous avons constaté que cette infiltration s'étendait bien au delà des limites indiquées par l'examen macroscopique et même par les colorations à l'hématoxyline et au carmin.

Quant aux *lésions néoplasiques*, elles agissent différemment. Les phénomènes de déficit dus à la destruction des tissus ne sont pas créés en une seule fois, mais s'accumulent lentement, ils sont constamment mélangés à des phénomènes surajoutés d'excitation ou d'inhibition (par compression, troubles vaso-moteurs, etc.) et quelle que soit la nature de la tumeur il est difficile, même après un examen anatomique complet, de faire la part des uns et des autres; il suffit de rappeler à ce propos la tolérance remarquable du cerveau pour les tumeurs qui agissent par compression lente et la période souvent très longue pendant laquelle ces dernières peuvent rester latentes.

Si l'emploi des coupes microscopiques sériées est nécessaire pour établir exactement la localisation d'une lésion, il est encore plus indispensable pour la recherche des atrophies et dégénérescences secondaires et leur étude comparative chez l'homme et chez les animaux, car il ne faut pas oublier que la disposition et le trajet des fibres ne sont pas exactement les mêmes chez tous les mammifères supérieurs. On sait d'ailleurs par les recherches expérimentales que les phénomènes de déficit portant sur la motilité et la sensibilité sont essentiellement incomplets et transitoires chez les animaux; l'interprétation des lésions ne peut se faire après un examen anatomique incomplet si l'on veut tenir compte des déformations produites par la rétraction cicatricielle des tissus et par les atrophies secondaires; il faut en outre éviter une cause d'erreur fréquente : les lésions accidentelles; on trouve en effet, souvent, après des opérations sur le cerveau, des foyers de ramollissement corticaux ou centraux dus à la compression pendant l'opération ou à une hémorrhagie consécutive, et des lésions à distances comparables à celles que nous avons signalées en parlant de la moelle et dues probablement à des troubles vaso-moteurs.

Toutes ces raisons expliquent pourquoi on a dû, dans la pathologie

humaine et dans la pathologie expérimentale, modifier des conclusions que l'on regardait comme définitives et remettre en question l'existence de certaines localisations. Il est donc préférable, dans l'état actuel de la science, d'analyser d'abord les connaissances plus précises que l'on a acquises sur les relations de la couche optique avec l'écorce, puis de les utiliser ensuite pour l'interprétation des localisations cérébrales.

§ 1. — Connexions de la capsule interne et de la couche optique avec l'écorce cérébrale.

L'anatomie normale ne pouvait avec des dissections de cerveaux durcis ou sur des coupes épaisses, reconnaître les divers faisceaux qui passent par le centre ovale, et il n'y a pas longtemps qu'on admettait encore la description indiquée par Meynert et dont voici les points principaux : Les noyaux gris centraux servant d'intermédiaire entre l'écorce et le reste des centres nerveux ; les faisceaux moteurs s'arrêtent dans le corps strié et de là descendent dans la capsule interne et le pied du pédoncule ; le faisceau sensitif seul passe directement du pied du pédoncule et de la capsule interne dans le centre ovale, tandis que la couche optique, reliée à l'écorce cérébrale par la couronne rayonnante, reçoit d'autre part par la calotte du pédoncule des voies ascendantes, probablement réflexes.

Meynert ne considérait dans la couche optique qu'une masse ganglionnaire, homogène, dans laquelle passent des fibres qui lui donnent un aspect segmenté ; cette conception n'était pas d'accord avec la description plus ancienne de Burdach qui distinguait dans la couche optique quatre noyaux : le tubercule extérieur, le noyau externe, le noyau interne et le pulvinar ; description restée classique à laquelle on a ajouté quelques noyaux secondaires, comme le centre médian de Luys et le corps semi-lunaire de Flechsig.

Les connexions de la couche optique et de la capsule interne avec l'écorce ont été bientôt connues plus exactement grâce aux progrès de l'histologie. Il suffira d'analyser ici les travaux les plus importants : les uns ont procédé en étudiant les *atrophies secondaires* des différents groupes cellulaires, consécutivement à la lésion des faisceaux ou des autres centres avec lesquels ils sont en relation ; cette méthode est avant tout expérimentale, elle est généralement connue sous le nom de *méthode de Gudden* ; les autres se sont attachés à

suivre les *dégénérescences secondaires* des fibres nerveuses. On voit que ces deux méthodes se complètent.

Méthode de Gudden. — Elle fut créée par l'expérience classique de l'arrachement du nerf facial chez un animal nouveau-né, arrachement qui produit une atrophie du noyau de ce nerf, explicable par une altération des fibres allant en sens inverse de la dégénérescence wallérienne; c'est une dégénérescence cellulipète, dénomination qui est aujourd'hui remplacée par l'expression plus courante de dégénérescence rétrograde.

Appliquée d'abord aux nerfs crâniens et aux nerfs rachidiens, cette méthode a servi ensuite à des recherches sur les connexions des différentes parties des centres nerveux. En effet, Gudden (1), après l'ablation du lobe fronto-pariétal chez le chien, observe, en même temps que l'intégrité des corps striés, une dégénérescence de la pyramide, ce qui montrait déjà que le noyau lenticulaire ne forme pas un relai pour les voies motrices descendantes comme l'admettait Meynert; en outre, il voit que cette extirpation corticale avait provoqué une atrophie partielle de la couche optique. Depuis ces expériences fondamentales, l'importance de cette méthode n'a fait que s'affirmer (2), et pour la couche optique en particulier elle a montré que l'ablation d'un territoire circonscrit de l'écorce cérébrale produit l'atrophie d'un segment déterminé de la couche optique. Si au lieu de s'adresser à un animal nouveau-né on opère sur un sujet adulte, l'atrophie se produit plus lentement mais tout aussi sûrement.

Il est nécessaire de tenir compte dans ces résultats de deux processus qui se combinent, les dégénérescences wallériennes et les atrophies simples cellulipètes, et cette distinction est devenue encore plus importante avec la théorie actuelle des neurones. Mais on peut cependant trouver toutes les formes de transition ainsi que le fait remarquer v. Monakow. Ce dernier auteur, dans une longue série de travaux faits avec la même méthode, a exposé des faits importants qu'il est utile de rappeler.

(1) Gudden. Correspondenzblatt für Schweizer Aerzte. *Arch. für Psychiatrie*, Bd II.

(2) Forel. Ueber die Resultate und die Bedeutung der Gudden'schen Exstirpationsmethode in der Anatomie und Physiologie des Centralnervensystems. *Corresp. für Schweizer Aertze*, 1880, p. 626.

Dans une de ses premières publications (1) il établit que la résection de certaines régions corticales s'oppose au développement des noyaux qui leur correspondent dans la couche optique et la région sous-optique : le corps genouillé externe est sous la dépendance du centre visuel de Munk situé sur le lobe occipital, le corps genouillé interne dépend du lobe temporal, et le corps de Luys dépend du corps strié et non de l'écorce ; l'ablation du lobe pariétal produit une atrophie de la partie inférieure de la capsule interne et du noyau externe du thalamus, et celle de la région motrice du lobe frontal une atrophie du segment antérieur de la capsule interne et des tubercules antérieur et moyen du thalamus. Il en conclut, après Burdach, Luys, Ganser, que la couche optique se compose de noyaux ayant des fonctions différentes. En même temps il constate que les dégénérescences arrivent en partie jusqu'au pied du pédoncule et jusqu'à la pyramide bulbaire, ce qui vérifie les conclusions de Gudden, Dejerine, Vulpian, Charcot. Puis il cherche les effets d'une section des fibres de la couronne rayonnante (2) ; une lésion portant sur la partie postérieure de la capsule interne et les radiations de Gratiolet occasionne une atrophie de l'écorce du lobe occipital, tandis qu'une lésion de la partie antérieure de la capsule interne produit, au-dessous, la disparition de la pyramide et une atrophie partielle de la couche optique, et au-dessus de la lésion, une atrophie de l'écorce autour du sulcus cruciatus ; il eut aussi l'occasion de vérifier après Gudden que la section du pied du pédoncule produit également une dégénérescence ascendante de la capsule interne (3).

D'autre part, v. Monakow observe les mêmes arrêts de développement de la couche optique à la suite de lésions cérébrales précoces chez l'enfant (4).

Ces modifications de la couche optique en relation avec des lésions corticales ont été observées également par d'autres auteurs (Edin-

(1) V. Monakow. Weitere Mittheilungen über durch Exstirpation circumscripter Hirnrindenregionen bedingte Entwickelungshemmungen des Kaninchengehirns. *Arch. für Psychatrie*, XII, Heft 1 et 3. Analyse dans : *Arch. de Neurologie*, 1883, t. V, p. 94.

(2) Monakow. Experimentelle Untersuchungen über Hirnrindenatrophien. *Neurol. Centralb.*, 1883, n° 22.

(3) V. Monakow. *Correspondenzblatt für Schweizer Aerzte*, 1889, n°s 6 et 7.

(4) V. Monakow. Ueber früh erworbene Grosshirndefecte. *Corr. für Schw. Aerzte*, 1890, p. 211. — Ueber Porencephalie. *Même publicat.*, 1891, p. 176.

ger (1), Langley et Grünbaum (2), Birkeles (3), Mott (4), etc. et v. Monakow a résumé et complété ses publications antérieures dans un travail d'ensemble paru plus récemment et dans lequel la constitution de la couche optique et ses connexions sont étudiées avec plus de détails (5). Sans aller aussi loin que Nissl qui distingue dans la couche optique 20 noyaux, il décrit chez les animaux et dans l'espèce humaine des noyaux principaux (noyaux antérieur, externe, interne, ventral et postérieur) et dans chacun d'eux des noyaux secondaires, au total onze chez l'homme; chacun de ces noyaux est en connexion avec un segment particulier de l'écorce cérébrale, et les résultats complets fournis par une série de recherches expérimentales sur le chat, le chien, le lapin, etc., ont pu être vérifiés en partie chez l'homme à l'aide d'un certain nombre de cas pathologiques; c'est ainsi que le noyau externe du thalamus doit être en relation avec les circonvolutions centrales, tandis que la partie inférieure de ce noyau externe, que v. Monakow différencie sous le nom de noyau ventral, correspond sur l'écorce à l'opercule rolandique et à la circonvolution pariétale inférieure.

Dégénérescences secondaires. — La méthode de Gudden est surtout expérimentale, et pour l'étude des voies de conduction de la sensibilité et des localisations cérébrales chez l'homme, il importe de bien connaître le trajet et la systématisation des faisceaux dans la région centrale du cerveau. C'est par l'étude des dégénérescences secondaires, consécutives à des lésions corticales, sous-corticales et centrales des hémisphères cérébraux qu'on y est arrivé, mais cette acquisition est de date relativement récente. Nous résumons le mémoire fondamental publié sur ce sujet par notre maître M. Dejerine (6).

(1) Edinger. *Neurolog. Centralb.*, 1883, p. 327.

(2) Langley et Grünbaum. On the degeneration resulting from removal of the cerebral cortex and corpora striata in the dog. *Journal of Physiology*, 1890.

(3) Birkeles. Anatomische Befunde bei experiment. Porencephalie beim neugeborenen Hunde. *Travaux du laboratoire du Prof. Obersteiner*, Vienne, 1894; Heft 2.

(4) Mott. *Journal of Physiology*, 1894, p. 464.

(5) Monakow. Experimentelle und path.-anat. Untersuchungen über die Haubenhan, den Sehügel und die Regio subthalamica, etc. *Arch. für Psychiatrie*, 1895, Bd XXVII, p. 1.

(6) Dejerine. — Sur l'origine corticale et le trajet intra-cérébral des fibres de l'étage inférieur du pied du pédoncule cérébral. *Mémoires de la Société de Biologie*, 30 décembre 1893.

La capsule interne doit être divisée en trois segments : segment antérieur, segment postérieur et segment rétro-lenticulaire, contenant des faisceaux d'origine et de direction différentes. Le segment antérieur n'envoie pas de fibres au pied du pédoncule, il contient des fibres reliant la partie antérieure du lobe frontal à la couche optique. Le segment rétro-lenticulaire est formé sur une grande hauteur par les radiations thalamiques qui vont au pulvinar, au corps genouillé externe et au tubercule quadrijumeau antérieur et par les fibres de projection de la face externe du lobe occipital et de la partie postérieure du lobe pariétal qui s'arrêtent également dans les noyaux centraux. En outre, dans la région sous-optique ce segment rétro-lenticulaire livre passage à un faisceau qui vient du lobe temporal (partie moyenne des 2e et 3e circonvolutions temporales) et qui va occuper le segment externe du pied du pédoncule ; ce faisceau répond donc dans son trajet pédonculaire au faisceau dit sensitif de Meynert, mais en réalité il ne peut être considéré comme un faisceau sensitif car il dégénère dans le sens descendant et s'arrête dans la protubérance. Tout ce qui reste de la capsule interne, genou et segment postérieur, est occupé en entier par les fibres de projection de la région moyenne de l'écorce cérébrale (zone psycho-motrice) ; les fibres qui passent par le genou de la capsule interne proviennent de l'opercule rolandique et occupent plus bas le segment interne du pied du pédoncule (faisceau géniculé), les fibres qui proviennent des 5/6 supérieurs des circonvolutions rolandiques, du lobule paracentral et de la partie antérieure du lobe pariétal passent dans le segment postérieur de la capsule interne, en se plaçant les unes derrière les autres de telle façon que les fibres qui proviennent des régions les plus élevées de la région rolandique sont placées de plus en plus en arrière dans la capsule interne. Le segment postérieur de la capsule interne contient aussi des fibres transversales qui réunissent le noyau lenticulaire à la couche optique et plus bas au corps de Luys, et à la région sous-optique (faisceau lenticulaire de Forel et anse lenticulaire). Quant aux fibres verticales du segment postérieur de la capsule interne, elles doivent comprendre non seulement les fibres de projection destinées au pied du pédoncule, mais encore des fibres qui réunissent l'écorce cérébrale à la couche optique et à la région sous-optique.

Nous avons pensé qu'il était nécessaire de rappeler ces faits ; ils

sont indispensables pour l'étude des localisations capsulaires et du trajet des voies sensitives. En effet : 1° les fibres descendantes de la voie motrice occupent tout le segment postérieur de la capsule interne ; on ne peut donc admettre qu'il reste une zone réservée aux faisceaux sensitifs ascendants ; 2° le segment rétro-lenticulaire ne peut pas non plus être désigné pour servir de lieu de passage à un faisceau sensitif, car il contient surtout des fibres qui relient les circonvolutions postérieures de l'hémisphère à la couche optique, et le faisceau de Türck-Meynert qui le traverse dans la région sous-optique est un faisceau descendant ; 3° les fibres qui vont de la couche optique à l'écorce (fibres thalamo-corticales) doivent donc être mélangées aux autres fibres verticales ou transversales de la capsule interne.

On voit également que ces deux méthodes s'accordent sur un point important : les relations de la couche optique avec toute l'étendue de la corticalité cérébrale. Il est peut-être utile de dire quelques mots d'une théorie récente qui conduirait à une conception différente. C'est la *théorie des centres d'association* de Flechsig (1) que l'on peut résumer ainsi : Un tiers seulement de l'écorce cérébrale est en relation par des fibres de projection avec les ganglions centraux et les segments inférieurs de l'axe cérébro-spinal ; ce sont des régions en même temps sensitives et motrices, au nombre de quatre : la sphère sensitive du corps (zone sensitivo-motrice de la région rolandique, y compris le lobule paracentral et le gyrus fornicatus), la sphère visuelle à la face interne du lobe occipital, la sphère auditive sur la 1re circ. temporale, et la sphère olfactive dans le gyrus uncinatus et l'hippocampe. Elles sont séparées les unes des autres par de vastes centres d'association qui se différencient au point de vue anatomique : par l'absence de fibres de projection, par leurs relations avec les autres centres au moyen de fibres d'association, par une structure différente de leur substance grise et surtout par l'époque plus tardive de la myélinisation de leurs fibres. L'anatomie comparée

(1) Flechsig. Ueber ein neues Eintheilungsprincip der Grosshirnoberfläche. *Neurol. Centralb.* 1894, p. 674. — Ueber die Associationscentren der menschlicher Gehirns. 4e *Congrès internat. de Neurologie.* München, 1896. — *Die Localisation der geistigen Vorgänge*, etc. Leipzig, 1896. — *Gehirn und Seele.* Rektoratsrede. Leipzig, 1896.

elle-même montrerait leur développement rudimentaire dans certaines espèces animales. Ces centres d'association sont au nombre de trois dans la première description de Flechsig : le grand centre d'association postérieur comprenant une grande partie des lobes occipital, pariétal et temporal, le centre d'association moyen (insula de Reil) et le centre d'association antérieur (lobe frontal). D'après Flechsig, c'est dans ces centres que s'effectueraient les actes les plus compliqués de l'intelligence et de la pensée.

Il y a dans cette conception deux choses fort différentes à considérer : une hypothèse anatomique et une théorie physiologique. L'hypothèse anatomique est inadmissible. De nombreux contradicteurs, se basant sur l'anatomie normale, l'anatomie comparée, l'anatomie de développement et sur les dégénérescences secondaires, ont bientôt démontré de nouveau qu'il n'existe pas de régions de l'écorce cérébrale sans fibres de projection [Dejerine (1), Sachs, Vogt, Nissl, Siemerling, v. Monakow, etc.]. Flechsig (2) lui-même, dans un récent article, modifie sa première description : il reconnaît d'après l'époque de myélinisation quarante centres d'association, et il donne à entendre que leur nombre augmentera encore avec de nouvelles recherches ; leur volume est bien moins considérable que celui des centres décrits auparavant, et, d'autre part, Flechsig reconnaît qu'ils peuvent avoir aussi bien que les autres des fibres de projection. Reste donc la théorie physiologique ; elle est, pour parler plus exactement, psychologique et nous n'avons pas à la discuter dans ce chapitre. Il ne s'agit plus, en effet, de vastes centres ayant une structure différente, mais de petites régions qui, si elles existent, ne se distinguent que par leur développement plus tardif ; cette théorie ressemble donc à celles que nous examinerons plus loin et dans lesquelles on discute le rôle des nombreux éléments fonctionnels qui se trouvent dans l'écorce cérébrale. Elle n'est plus en contradiction avec la conclusion déjà formulée : *la couche optique est en relation par l'intermédiaire de la couronne rayonnante avec la totalité de l'écorce cérébrale.*

(1) Dejerine. Sur les fibres d'association et de projection des hémisphères cérébraux. *Société de biologie*, 20 février 1897.

(2) Flechsig. Neue Untersuchungen über die Markbildung in den menschlichen Grosshirnlappen. *Neurolog. Centralb.*, 1898, n° 21.

Ces fibres de la couronne rayonnante doivent être de deux sortes : des fibres dont la cellule d'origine est dans la couche optique et dont le cylindre-axe se termine dans la substance grise de l'écorce, ce sont des fibres corticopètes ou *thalamo-corticales* ; les autres sont des fibres de projection qui partent de l'écorce cérébrale et s'arrêtent dans la couche optique : fibres corticofuges ou *cortico-thalamiques*.

Par la méthode de Golgi on a pu étudier d'une part la structure de l'écorce cérébrale dans tous ses détails et, d'autre part, les diverses cellules qui se trouvent dans la couche optique ; mais les connexions de cette dernière n'ont pu être bien établies qu'avec les fibres de la bandelette optique qui arrivent au pulvinar, au corps genouillé externe et au tubercule quadrijumeau antérieur ; les fibres de la couronne rayonnante, en raison de leur long trajet, ont échappé jusqu'à présent à cette méthode. Köllikeer (1) a vu des cylindre-axes venir s'arboriser dans la couche optique, mais il reconnaît qu'on ne peut suivre les fibres corticopètes et il admet que l'atrophie du système radié consécutive aux lésions de l'écorce porte surtout sur des éléments centrifuges.

L'étude des dégénérescences secondaires, expérimentales ou pathologiques, établit les faits suivants : dans les lésions corticales la dégénérescence des fibres de projection passant par la capsule interne s'accompagne d'une atrophie du segment correspondant du noyau externe de la couche optique, signalée par la dégénérescence d'une partie des fibres radiées ; dans les cas de lésions sous-corticales, la dégénérescence se porte dans les deux sens, vers l'écorce et vers la couche optique, produisant de part et d'autre une atrophie manifeste ; si la lésion est centrale et atteint la couche optique, elle peut également produire une dégénérescence ascendante qui va jusqu'à l'écorce ; tout récemment, v. Monakow (2) a publié un cas d'hémorrhagie cérébrale, datant de six mois seulement, dans lequel on trouvait une destruction de la partie postérieure du noyau externe et du noyau central, et une dégénérescence de la couronne rayonnante allant au lobe occipital, au lobule pariétal inférieur et, dans de moindres proportions, aux circonvolutions centrales.

(1) Kölliker. *Handbuch der Gewebelehre*, 6e édit., Bd II, p. 583 et 502.

(2) V. Monakow. Zur Anatomie und Physiologie des unteren Scheitelläppchen. *Arch. für Psychiatrie*, 1898, Bd XXXI, Heft 1.

Dans l'interprétation de ces faits, il convient de tenir compte de l'association des dégénérescences secondaires cellulifuges et des dégénérescences rétrogrades ou cellulipètes. L'importance de ces dernières n'a fait que s'accroître depuis les premiers travaux de Gudden et de ses élèves, et on sait à présent qu'elles se produisent d'autant plus rapidement que le neurone lésé est à plus court trajet.

Cette objection s'applique donc à l'examen des lésions récentes par la méthode de Marchi ; on a étudié des lésions expérimentales faites sur l'écorce cérébrale, sur la capsule interne ou sur la région des ganglions de la base (Muratow, Redlich, Ferrier et Turner, Probst (1). On voit facilement, grâce à l'imprégnation par l'acide osmique, les fibres dégénérées et en particulier celles qui réunissent l'écorce cérébrale à la couche optique. Nous avons pu le vérifier en pratiquant chez une série de chiens l'extirpation de territoires restreints de l'écorce cérébrale et chaque fois, à côté de la dégénérescence des fibres de projection passant par la capsule interne et le pied du pédoncule, nous avons trouvé des fibres pénétrant dans la couche optique. Nous donnons comme exemple le résultat d'une *ablation partielle du gyrus sigmoïde.*

Chienne griffon, âgée de trois semaines, poids 1,410 gr. Anesthésie par injection intrapéritonéale d'une solution de chloral et de chlorhydrate de morphine. Ablation à la curette de la partie inférieure du gyrus sigmoïde en empiétant un peu sur la deuxième circonvolution parallèle (fig. 1). L'animal est sacrifié au bout de 27 jours (poids 2,470 gr.). Le cerveau, après durcissement dans le liquide de Müller, est examiné par la méthode de Marchi.

Au niveau de la lésion (fig. 2), on voit au-dessous de l'écorce du *gyrus sigmoïde* un amas de corps granuleux et, partant de ce foyer, des traînées de fibres dégénérées, allant vers les circonvolutions voisines, vers le corps calleux et en bas vers la capsule interne. La dégénérescence capsulaire n'envoie

(1) Muratow. Secundäre Degenerationen nach Zerstörung der motorischen Sphäre des Gehirns, etc. *Arch. für Anat. u. Physiologie,* 1893, Anat. Abtheilung.

Redlich. Ueber die anatomischen Folgeerscheinungen ausgedehnter Exstirpationen der motorischen Rindencentren bei der Katze. *Neur. Centralb.*, 1897, n° 18.

Ferrier and Turner. An experimental research upon cerebro-cortical afferent and efferent tracts. *Philos. Trans.* 1898, v. 190.

Probst. Untersuchungen über das Zwischenhirn und dessen Verbindungen, besonders die sogenannte Rindenschleife. *Deutsche Zeitschrift für Nervenheilkunde,* 1898, Bd 13, Heft 5 und 6.

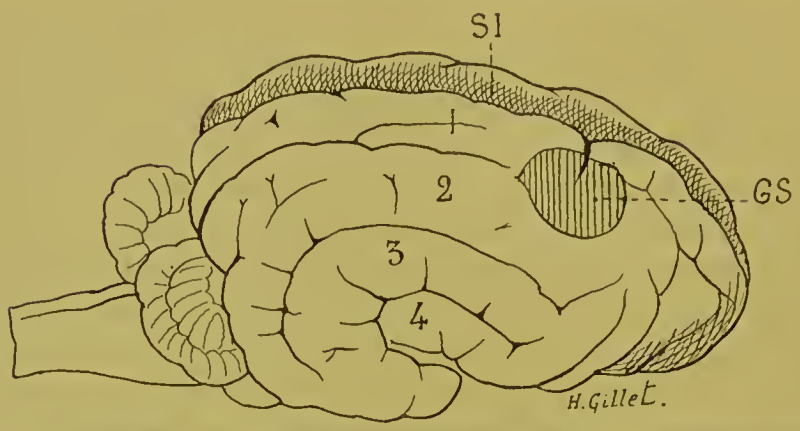

FIG. 1. — *Face externe de l'hémisphère droit chez le chien. La lésion expérimentale du gyrus sigmoïde est indiquée par des lignes verticales.*

GS. Gyrus sigmoïde. — *SI.* Scissure interhémisphérique. — 1, 2, 3, 4. Circonvolutions parallèles de la face externe du cerveau.

FIG. 2. — *Coupe microscopique vertico-transversale passant par la partie postérieure du gyrus sigmoïde.* (Méthode de MARCHI.)

CC. Corps calleux. — *Ci.* Capsule interne. — *GS.* Gyrus sigmoïde. — *NC.* Noyau caudé.

pas de fibres au noyau caudé, mais plus loin on voit des fibres qui se détachent de la capsule interne et pénètrent dans la couche optique. Ce sont d'abord des

FIG. 3. — *Coupe vertico-transversale de l'hémisphère droit passant par la partie antérieure de la couche optique.*

FIG. 4. — *Coupe vertico-transversale passant par la partie moyenne de la couche optique.* (Méth. de MARCHI.)

CC. Corps calleux. — *Ci.* Capsule interne.— *NC.* Noyau coudé.— *Ne*, *Ni.* Noyaux externe et interne de la couche optique. — *NL.* Noyau lenticulaire. — *Str.* Stratum zonale. — *Th.* Couche optique. — *Tr.* Trigone cérébral. — *VA.* Faisceau de Vicq-d'Azyr. — *II. Bandelette optique.*

faisceaux qui, au niveau de la partie antérieure et supérieure du thalamus (fig. 3), passent au-dessous du noyau caudé et suivent la direction du stratum zonale pour se perdre en s'irradiant dans la substance grise de la couche optique. Déjà à ce niveau on voit dans le noyau externe du thalamus des fascicules détachés de la capsule interne *(fibres radiées)*.

Plus loin le nombre de ces faisceaux cortico-thalamiques augmente encore (fig. 4), ils s'avancent dans l'intérieur du noyau externe sous la forme de fascicules distincts ou de fibres isolées, et la substance grise fondamentale contient dans cette région de très fines granulations noirâtres qui représentent probablement les arborisations terminales de ces fibres. Ici la partie supérieure de la couche optique, de même que son noyau interne, sont intacts.

La zone de dégénérescence capsulaire se déplace progressivement de haut en bas lorsqu'on suit d'avant en arrière la série des coupes microscopiques et elle arrive dans le pied du pédoncule cérébral. Jusqu'au niveau des régions inférieures de la couche optique, elle envoie quelques fibres dégénérées dans le noyau externe.

Ce cas expérimental, vérifié d'ailleurs par d'autres, montre que *la zone des fibres de projection dégénérées consécutivement à une lésion limitée de l'écorce cérébrale envoie, dans toute l'étendue de son trajet capsulaire, des fibres radiées au segment adjacent du noyau externe de la couche optique.*

On verra d'autre part, dans nos observations personnelles, qu'on trouve constamment par la méthode de Marchi, dans les cas de lésions corticales et sous-corticales relativement récentes, l'altération d'une partie des fibres radiées qui pénètrent dans la couche optique *(fibres radiées cortico-thalamiques)* ; si la lésion est centrale et porte sur le noyau lenticulaire et surtout sur le globus pallidus, les *fibres radiées strio-thalamiques* participent à la dégénérescence qui est alors beaucoup plus intense.

C'est surtout des fibres cortico-thalamiques qu'il s'agit dans ces cas, mais il est difficile de savoir dans quelles proportions les fibres thalamo-corticales peuvent y prendre part, surtout lorsque la lésion est située près de la couche optique. Il est également difficile de concevoir une dégénérescence ascendante ne comprenant que les fibres thalamo-corticales, à la suite de lésions expérimentales ou pathologiques de la couche optique ou de la capsule ; elle doit forcément être accompagnée d'une dégénérescence rétrograde des fibres cortico-thalamiques et même des fibres de projection passant par la capsule interne et le pied du pédoncule.

En tenant compte de tous ces faits, M. Dejerine, à la suite de longues recherches auxquelles nous avons eu l'honneur de collaborer, est arrivé à cette conclusion (1) : « Pour nous, cette question de l'existence et du nombre des fibres thalamo-corticales ne peut être résolue par la méthode des dégénérescences secondaires, car à côté de la dégénérescence wallérienne ou cellulifuge vient toujours s'ajouter le processus de la dégénérescence rétrograde ou cellulipète. Pour

(1) Dejerine et Long. Sur les connexions de la couche optique avec la corticalité cérébrale. *Société de biologie*, 10 décembre 1898.

la résoudre, il faut recourir à d'autres procédés, et c'est dans ce but que nous avons étudié, par la méthode de Pal, deux cas de lésions congénitales des hémisphères cérébraux dans lesquels les fibres de projection corticale faisaient totalement défaut dans le segment postérieur de la capsule interne. »

Le premier cas concerne un hydrocéphale avec malformation cérébrale, né à terme et mort à l'âge de six à sept semaines. Les hémisphères cérébraux ont conservé leur forme, mais sont réduits presque en entier à l'état d'une lame mince et transparente, recouverte par les arborisations des troncs vasculaires de la pie-mère et qui n'affecte aucune connexion avec les corps opto-striés dont la sépare une vaste cavité ventriculaire. Il ne reste comme vestiges de l'écorce cérébrale que les deux circonvolutions de l'hippocampe, la face interne du lobe occipital gauche, le lobe occipital droit (face interne, face inférieure et pointe) et la moitié postérieure de la circonvolution du corps calleux gauche. Le corps calleux et le septum lucidum font défaut et les ventricules latéraux communiquent largement entre eux.

Les corps opto-striés, au lieu d'être, comme à l'état normal, recouverts en partie par la substance blanche du centre ovale et de la capsule externe, sont complètement dégagés et forment dans la cavité ventriculaire, vaste et unique, deux saillies ovoïdes séparées l'une de l'autre par le corps du trigone et par les plexus choroïdes des ventricules latéraux. Le cervelet est normalement développé : sur les coupes microscopiques sériées vertico-transversales, on retrouve les segments antérieur et postérieur de la capsule interne; mais, le segment rétrolenticulaire faisant défaut, le pulvinar et les corps genouillés sont mal développés et la partie postérieure du thalamus est une masse informe. Dans le segment postérieur de la capsule interne on voit des fibres qui, prenant leur origine dans le thalamus, se portent en haut et en dehors, passent entre la couche optique et le noyau lenticulaire, puis entre ce dernier et le noyau caudé, et se terminent en divergeant dans l'épaisse substance finement granuleuse qui recouvre le corps strié et le sépare de la cavité ventriculaire. Ces fibres sont très nombreuses, surtout dans la région thalamique supérieure de la capsule interne et font complètement défaut dans les régions thalamique inférieure et sous-thalamique. Dans ces régions, on ne trouve que le système des fibres strio-sous-thalamiques : anse lenticulaire, faisceau lenticulaire de Forel, fibres strio-luysiennes, commissure de Meynert, tous systèmes parfaitement développés et normaux. Il en est de même pour le faisceau thalamique de Forel, la capsule du noyau rouge, les radiations de la calotte. Il existe donc dans ce cas une agénésie complète des fibres de projection cortico-thalamiques, cortico-protubérantielles, cortico-médullaires — en particulier du faisceau pyramidal. — Les pyramides bulbaires n'existent pas. Enfin le pied du pédoncule ne contient pas de fibres verticales et il n'en existe pas davantage dans l'étage antérieur de la protubérance. Le ruban de Reil médian est normalement développé et peut être suivi jusque dans la partie ventrale du thalamus.

Le deuxième cas concerne un hydrocéphale contracturé des quatre membres et mort à l'âge de sept mois. Ici il s'agit d'une double porencéphalie ayant détruit l'insula, la partie antérieure et moyenne du lobe temporal, la partie antérieure du lobule fusiforme et le centre ovale. Les deux lobes occipitaux sont bien déve-

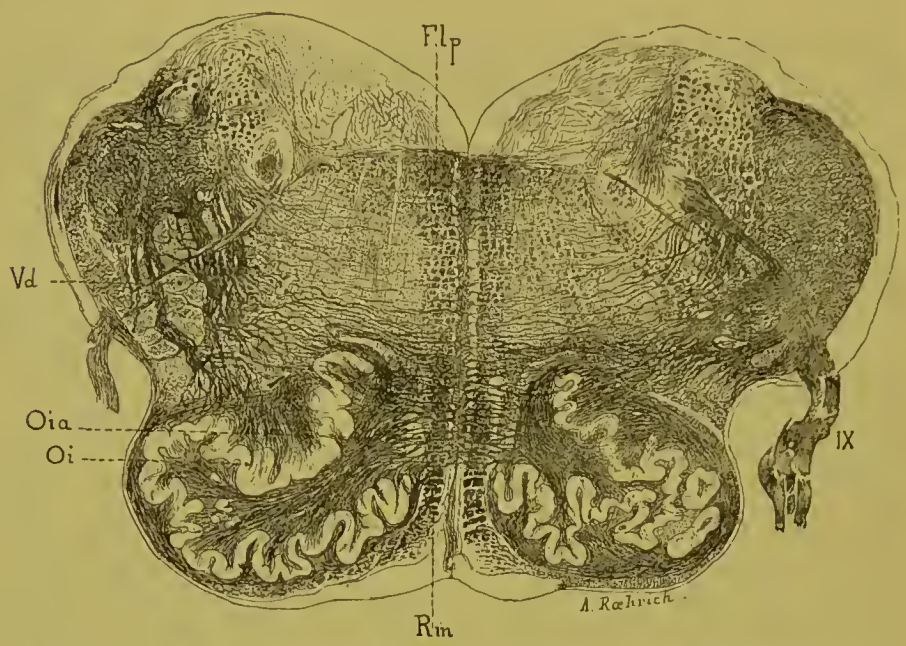

FIG. 5. — *Coupe horizontale du bulbe. Coloration par la méthode de Pal.*

Flp. Faisceau longitudinal postérieur. — *Oi.* Olive bulbaire. — *Oia.* Noyau juxta-olivaire antérieur. — *Rm.* Ruban de Reil médian. — *Vd.* Racine descendante du trijumeau. — *IX.* Nerf glosso-pharyngien.

loppés. Des lobes frontaux, il reste la face interne et une partie de la face orbitaire, et entre les lobes frontaux et occipitaux on trouve de chaque côté de la scissure inter-hémisphérique les circonvolutions de la face interne du cerveau et celles de la partie sus-sylvienne de la face externe déformées d'ailleurs. La vaste cavité porencéphalique va de la face externe d'un hémisphère à l'autre, occupe toute la région centrale du cerveau et empêche toute connexion entre les circonvolutions de la convexité et les corps opto-striés. Comme dans le cas précédent, ces derniers présentent la même disposition. Sur les coupes microscopiques sériées, on note les particularités suivantes : le corps calleux n'est représenté que par quelques fibres dans la partie antérieure de la membrane réunissant les deux hémisphères. Les lobes occipitaux sont bien développés, ainsi que leur couche sagittale, le segment rétro-lenticulaire de la capsule interne et la partie postérieure du thalamus (pulvinar, corps genouillés, tubercules quadrijumeaux).

Le segment antérieur de la capsule interne est occupé par des fibres réunissant le thalamus au lobe frontal. Au niveau du genou et dans le segment postérieur de la capsule interne, il existe, comme dans le cas précédent, un développement normal du système strio-thalamique et strio sous-thalamique et les fibres de projection corticale font complètement défaut.

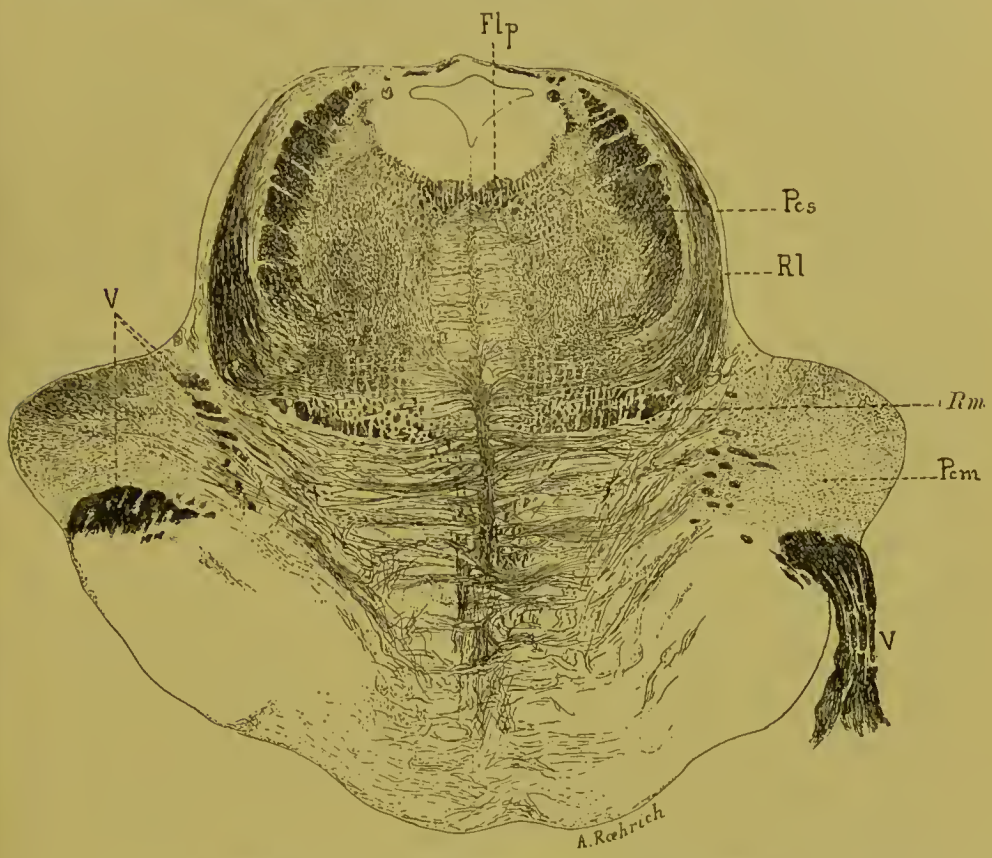

FIG. 6. — *Coupe horizontale de la protubérance annulaire passant par l'émergence des nerfs trijumeaux.* (Méthode de PAL.)

Flp. Faisceau longitudinal postérieur. — *Pcm, Pcs.* Pédoncule cérébelleux moyen et supérieur. — *Rl.* Ruban de Reil latéral. — *Rm.* Ruban de Reil médian. — *V.* Nerf trijumeau.

On constate enfin, plus nettement encore que dans le cas précédent — et cela du fait de l'âge plus avancé du sujet — l'existence de fibres qui, partant de la couche optique, se dirigent obliquement en haut et en dehors à travers le segment postérieur de la capsule interne. Ces fibres sont très nombreuses et s'arrêtent à la surface des corps opto-striés au niveau de la grande cavité ventriculaire. Ici, comme dans le cas précédent, le pied du pédoncule et l'étage antérieur de la protubérance ne contiennent pas de fibres verticales et les pyramides

bulbaires n'existent pas. Le ruban de Reil médian est bien développé et on le suit jusque dans la partie ventrale de la couche optique.

Ces deux cas tératologiques, dans lesquels les malformations remontent aux premiers stades de la vie embryonnaire (avant la soudure du manteau cérébral aux corps opto-striés, 2e mois de la vie intra-utérine) sont remarquables par l'absence totale de fibres de projection dans le segment postérieur de la capsule interne, par l'absence complète de fibres verticales dans l'étage inférieur du pied du pédoncule cérébral et l'étage intérieur de la protubérance et par l'agénésie complète des pyramides bulbaires ainsi qu'on peut le voir sur les figures 5 et 6 qui se rapportent au deuxième cas (hydrocéphale de 7 mois). Ils vérifient en particulier les conclusions formulées par M. Dejerine en 1893 et analysées plus haut, et d'après lesquelles toutes les fibres du pied du pédoncule cérébral viennent directement de l'écorce cérébrale ; en effet, dans ces deux cas tératologiques l'absence totale des fibres dans le pied du pédoncule prouve encore une fois que le corps strié ne lui envoie aucune fibre. Par contre, on voit de nombreux fascicules partant de la partie supérieure de la couche optique et suivant un trajet ascendant à travers le segment postérieur de la couche optique pour s'arrêter dans la substance amorphe sous-ventriculaire. Ces fibres se sont développées sans avoir d'aboutissant cortical et elles auraient peut-être subi une régression plus ou moins complète si ces hydrocéphales avaient vécu plus longtemps. Ces cas démontrent néanmoins et d'une manière péremptoire l'existence de fibres thalamo-corticales et montrent en même temps que ces fibres sont très nombreuses.

Conclusions. — Avant d'étudier les relations qui existent entre l'hémianesthésie et les lésions centrales ou corticales du cerveau, il est nécessaire de rappeler ces conclusions démontrées par l'anatomie normale et pathologique.

La couche optique est en relation avec la totalité de l'écorce cérébrale par la couronne rayonnante qui comprend deux systèmes de fibres : cortico-thalamiques et thalamo-corticales.

Les voies centripètes (ruban de Reil médian et fibres courtes de la calotte) s'arrêtent dans le thalamus, d'où repart un autre

système (fibres thalamo-corticales) qui passe par la capsule interne.

Il n'existe pas de faisceau sensitif distinct dans le segment postérieur de la capsule interne ; les fibres corticopètes sont mélangées avec les autres fibres verticales ou transversales, et en particulier avec les fibres de la voie pyramidale qui occupent le genou et le segment postérieur de la capsule interne jusqu'à la région rétro-lenticulaire exclusivement.

§ 2. — De l'hémianesthésie dans les lésions centrales des hémisphères.

Historique. — Jusqu'au moment de la découverte par Fritsch et Hitzig de l'excitabilité de la zone motrice du cerveau, la doctrine de Flourens faisait de l'écorce cérébrale une masse homogène sans centres spécialisés, et c'était le plus souvent dans les masses grises situées plus bas qu'on plaçait les centres importants de l'élaboration des mouvements et de la perception de la sensibilité.

Pour la sensibilité en particulier, on admettait l'existence d'un *sensorium commune*, aboutissant final de toutes les impressions sensitives, qui devenaient en ce point conscientes et pouvaient ensuite être transmises à d'autres régions des centres nerveux. Vulpian (1), se basant sur des expériences physiologiques, accepte la théorie de Longet, Serres, Bouillaud, Gerdy, J. Müller, et place dans la protubérance annulaire ce sensorium commune ou, pour employer son expression, le centre perceptif des impressions sensitives, tandis que d'autres auteurs remontaient plus haut et attribuaient cette fonction à la couche optique.

C'est surtout en Angleterre que cette dernière théorie fut défendue, d'où le nom de *théorie anglaise* qu'on lui a donné, en opposition avec la *théorie française* de Longet et Vulpian. Elle fut créée par Todd et par Carpenter qui font de la couche optique le centre de perception des impressions tactiles, tandis que le corps strié doit donner naissance aux faisceaux moteurs. Elle fut défendue par Broadbent (2) qui compare la couche optique à l'axe gris de la moelle et admet que l'intégrité d'une petite portion de ce noyau suffit pour assurer la conservation de la perception sensitive, et par Jackson (3)

(1) Vulpian. *Leçons sur la physiologie du système nerveux*, 1866, p. 543.

(2) Broadbent. *Medical Society*. London, 1865.

(3) Jackson. Note on the functions of the optic thalamus. London, *Hospital Reports*, 1869, t. III, p. 373.

qui attribue dans les cas de lésions centrales du cerveau la production de l'hémianesthésie à la destruction de la couche optique et non pas à la lésion de la capsule interne. En Allemagne, cette théorie fut admise par Schrœder van der Kolk (1); en France, elle fut considérablement amplifiée par Luys (2). Partant d'une conception théorique de l'organisation du système nerveux, Luys admettait que les corps opto-striés sont des points communs de convergence de tout les systèmes de fibres nerveuses, qu'il divise en fibres convergentes inférieures provenant de l'axe spinal et du cervelet, et en fibres convergentes supérieures provenant de l'écorce cérébrale ; la couche optique est affectée aux fonctions de la sensibilité, elle se compose de quatre noyaux en relation : le noyau antérieur avec les fibres afférentes olfactives, le noyau moyen avec les fibres visuelles, le noyau postérieur avec les fibres acoustiques et le centre médian avec les fibres ascendantes de la sensibilité générale ; elle perfectionne et épure ces impressions centripètes qu'elle transmet à l'écorce cérébrale, où se passent les actes plus compliqués de l'intelligence et de la conscience. A l'appui de ces idées théoriques, Luys citait des observations d'hémiplégie avec hémianesthésie dans lesquelles l'autopsie montrait une lésion intéressant la couche optique.

La découverte par Fritsch et Hitzig (1870) de l'excitabilité électrique d'une région de l'écorce qu'ils nomment zone psycho-motrice, donna naissance à la doctrine des localisations cérébrales qui jusqu'alors était limitée à la connaissance du centre de l'aphasie, découvert par Broca. Pour la motilité, la pathologie humaine fournit bientôt de nombreuses observations confirmant cette théorie, et on chercha ensuite à expliquer les autres phénomènes symptomatologiques par des lésions atteignant des centres distincts ou des faisceaux en connexion avec ces centres.

C'est surtout en France que la localisation de l'hémianesthésie a été étudiée. En 1872, Charcot (3), après avoir étudié avec soin l'hémianesthésie sensitivo-sensorielle observée chez des femmes hysté-

(1) Schrœder van der Kolk. *Pathologie und Therapie der Geisteskrankheiten.* Braunschweig, 1863.

(2) Luys. *Recherches sur le système nerveux cérébro-spinal.* Paris, 1865.

(3) Charcot. *Œuvres complètes*, t. I, 1872, p. 278.

riques, est amené à faire remarquer que les troubles de la sensibilité dans les hémiplégies organiques sont nuls en général, et dans quelques cas très marqués ; on a alors affaire le plus souvent à une lésion siégeant dans les régions centrales du cerveau. Il en cite comme preuves des observations déjà anciennes de Türck rapportées par Rosenthal (1). D'autre part, comme on avait remarqué que l'hémianesthésie accompagne souvent des troubles anormaux de la motilité (tremblement unilatéral, hémichorée, etc.), on devait en tenir compte dans le diagnostic clinique et la recherche de la lésion anatomique de l'hémianesthésie. C'est ainsi qu'à l'occasion d'un malade présenté par M. Magnan (2) et qui était atteint à la suite d'excès alcooliques d'un tremblement unilatéral et d'une hémianesthésie sensitivo-sensorielle complète, Charcot parle de ses recherches personnelles sur ce sujet ; il cite des cas dans lesquels l'hémiplégie se compliquait de mouvements choréiformes et d'hémianesthésie de la sensibilité générale avec intégrité des sens spéciaux, et le résultat des autopsies lui permet de conclure que « l'anesthésie est très prononcée dans les lésions de la couche optique et manque habituellement dans les lésions du corps strié » ; « il doit exister dans les centres nerveux un point dont la lésion produit l'hémianesthésie de la sensibilité générale ; quant à l'hémianesthésie des sens spéciaux, il est fort difficile de concevoir son mode de production » (3).

L'insuffisance des connaissances anatomiques sur les voies de la sensibilité et la complexité des lésions notées dans les observations de Jackson, de Luys, de Charcot ne permettaient pas de faire une localisation plus précise. Le mémoire de Türck (4), dont on donna une traduction peu de temps après, comprenait également quatre cas avec des lésions en foyer plus ou moins étendues, portant en général sur les parties postérieure et externe de la couche optique, la troisième portion du noyau lenticulaire, la partie postérieure de la capsule interne et la partie correspondante de la substance blanche du lobe

(1) Rosenthal. *Wochenblatt der Wiener Aerzte*, 1870.

(2) Magnan. *Société de biologie*, 16 mars 1872.

(3) Charcot. *Société de biologie*, 16 et 23 mars 1872.

(4) Türck. Ueber die Beziehung gewisser Krankheitsherde des grossen Gehirnes zur Anästhesie. *Sitzungsberichte der math-natur. Klasse der Akademie der Wissenschaften*. Wien, Bd XXXVI, 1859. Analyse dans : *Progrès médical*, 1873, p. 117 et *Œuvres de Charcot*, 2e édition, t. I, p. 315.

supérieur ; la couche optique y était notée deux fois lésée et deux fois intacte.

Ainsi se trouve posé à cette époque ce problème avec ses deux propositions fondamentales : L'hémianesthésie par lésion organique est-elle, au point de vue clinique, absolument semblable à l'hémianesthésie sensitivo-sensorielle des hystériques ? Cette symptomatologie est-elle due à une lésion de la couche optique ou à l'interruption des faisceaux blancs qui passent par la capsule interne ?

La réponse à la première question fut bientôt donnée par la publication d'une série d'observations cliniques. Les premières et les plus importantes sont celles de M. Magnan (1) ; il ajoute au premier fait cité plus haut un certain nombre d'autres cas dans lesquels on observait une hémianesthésie presque absolue de la sensibilité cutanée, de la sensibilité profonde et du sens musculaire, s'étendant aussi aux muqueuses et aux sens spéciaux ; il y avait en particulier de l'amblyopie du côté de l'hémianesthésie et parfois de la dyschromatopsie ; les troubles de la motilité chez ces malades s'amélioraient parfois rapidement, tandis que l'anesthésie persistait, ou bien les deux ordres de symptômes, moteurs et sensitifs, suivaient une marche parallèle. Le début se faisait souvent par un ictus apoplectiforme, et, d'après M. Magnan, ces symptômes doivent être soumis, malgré l'absence de vérification anatomique, à la même interprétation que ceux de Türck et de Charcot ; on peut supposer chez ces alcooliques une lésion centrale du cerveau et plus spécialement de la partie inférieure de la couronne rayonnante, qui est en réalité la région la plus souvent compromise.

Bien que la symptomatologie des cas vérifiés à l'autopsie fût loin d'être aussi nette, on pouvait en la complétant ainsi par ces observations cliniques, admettre l'analogie complète de l'hémianesthésie relevant d'une lésion organique avec l'hémianesthésie sensitivo-sensorielle observée chez les femmes hystériques (Veyssière, Rendu).

On sait quel fut le résultat de cette affirmation pour l'interprétation des troubles visuels dans les lésions cérébrales. On fut obligé d'admettre que l'hémiopie n'existe que lorsque la bandelette optique est

(1) MAGNAN. Hémianesthésie de la sensibilité générale et des sens dans l'alcoolisme chronique. *Gazette hebdomadaire de médecine et de chirurgie*, 1873, nos 46 et 47.

atteinte, et qu'au delà un foyer central produit de l'amblyopie croisée avec rétrécissement du champ visuel, ce que Charcot expliquait par un second entrecroissement partiel des voies visuelles dans la région des tubercules quadrijumeaux (1).

En même temps, la localisation anatomique de l'hémianesthésie, indécise encore et rapportée le plus souvent à la couronne rayonnante et à la couche optique, devient plus précise. Les recherches anatomiques de Meynert et de Huguenin sont connues à cette époque (2) et on admet l'existence du faisceau sensitif qui passe par le segment externe du pied du pédoncule et la partie postérieure de la capsule interne avant de se diriger vers les circonvolutions postérieures du cerveau. L'hémianesthésie cutanée croisée s'explique par la lésion de ce faisceau, mais bien que Huguenin n'en eût pas très exactement indiqué la topographie, le dessin schématique dans lequel il le montre se recourbant dans la partie postérieure de l'expansion pédonculaire obligeait à abaisser un peu le niveau de la localisation, et à partir de ce moment on parle moins de la couronne rayonnante et on met surtout en cause la partie postérieure de la capsule interne.

Expérimentalement on pouvait chercher à produire la section de cette partie postérieure de l'expansion pédonculaire; c'est ce que fait Veyssière (3), qui opère en faisant passer par un trocart un ressort dont la torsion produit la dilacération des fibres, et le résultat de ses expériences et de celles de Carville et Duret (4), malgré les lésions complexes produites par l'opération, fut regardé comme la preuve que l'hémianesthésie est liée à la section des faisceaux postérieurs de la capsule interne.

(1) Charcot. *Œuvres complètes*, t. IV, 1893, p. 128.

(2) Meynert. *Stricker's Handbuch der Lehre von den Geweben*, 1871.

Huguenin. *Allg. Pathologie der Krankheiten*, 1873, p. 119.

Bourneville. De l'hémianesthésie liée à une lésion d'un hémisphère du cerveau. *Progrès médical*, 1873, p. 244.

Berger. Distribution et parcours des différents ordres de fibres pénétrant dans la composition de l'axe cérébro-spinal d'après quelques travaux modernes. *Arch. de physiologie*, 1874, p. 383.

(3) Veyssière. Recherches expérimentales à propos de l'hémianesthésie de cause cérébrale. *Arch. de physiologie*, 1874.

(4) Carville et Duret. Sur les fonctions des hémisphères cérébraux. *Arch. de Physiologie*, 1875.

Aussi un grand nombre de travaux et de thèses publiés à cette époque ne font que confirmer cette localisation (Virengue (1), Veyssière (2), Pierret (3), Lépine (4), Rendu (5), Pitres (6), Raymond, Lafforgue (7), Ballet (8), etc.). Dans la plus grande partie des cas rapportés dans ces publications, on remarque que la couche optique est lésée en même temps que la capsule interne et qu'ils ne sont donc pas plus démonstratifs que les premières observations de Türck et de Charcot; et cependant, sous l'influence des idées régnantes, ils sont constamment interprétés dans le sens de la localisation capsulaire.

En combinant ainsi l'hémianesthésie sensitivo-sensorielle observée cliniquement sans contrôle anatomique, et l'hémianesthésie fruste des cas anatomo-cliniques, on arrivait à cette conclusion : « Dans les localisations cérébrales, la capsule interne seule donne par sa lésion des symptômes permettant une localisation exacte. Au niveau du tiers postérieur de cette région, une lésion produit une anesthésie portant sur la sensibilité générale et spéciale ; elle peut exister seule, mais si la lésion s'étend plus en avant, elle produit une hémiplégie. Cette hémianesthésie est la seule localisation centrale connue aujourd'hui (9). »

C'est la doctrine du *carrefour sensitif*. Ce dernier devait être peu étendu dans le sens de la hauteur ; en effet, au-dessous, dans le pédoncule cérébral, on admettait qu'une lésion ne pouvait pas donner une hémianesthésie complète, les sens spéciaux en étant exclus ; et au-dessus de ce carrefour, l'épanouissement des fibres de la couronne rayonnante et le trajet divergent des fibres de la sensibilité générale et des fibres des sens spéciaux devaient également s'opposer à la réali-

(1) VIRENGUE. *De l'hémianesthésie.* Thèse de Paris, 1874.

(2) VEYSSIÈRE. *Recherches cliniques et expérimentales sur l'hémianesthésie de cause cérébrale.* Thèse de Paris, 1874.

(3) PIERRET. *Société anatomique*, 1874, page 700.

(4) LÉPINE. *De la localisation dans les maladies cérébrales.* Thèse d'agrégation, 1875.

(5) RENDU. *Les anesthésies spontanées.* Thèse d'agrégation, 1875.

(6) PITRES. Sur l'hémianesthésie d'origine cérébrale. *Société de biologie*, 1876.

(7) LAFFORGUE. *Etude sur les rapports des lésions de la couche optique avec l'hémianesthésie d'origine cérébrale.* Thèse de Paris, 1877.

(8) BALLET. *Recherches sur le faisceau sensitif et les troubles de la sensibilité*, etc. Thèse de Paris, 1881.

(9) CHARCOT. *Société de biologie*, 1876, p. 255.

sation de l'hémianesthésie sensitivo-sensorielle. Par contre, on admettait l'existence d'une région placée dans le segment postérieur de la capsule interne, entre le faisceau moteur et le faisceau sensitif, et dont la lésion était en relation avec la production de l'hémichorée de l'hémiathétose, du tremblement unilatéral, etc. (Raymond) (1).

Il n'est pas nécessaire de rappeler que cette théorie du carrefour sensitif est restée intacte jusqu'à présent, ni de citer les thèses plus récentes et les nombreux ouvrages d'anatomie et de pathologie dans lesquels elle est exposée.

En dehors de l'école de la Salpêtrière, cette localisation paraissait moins certaine. Meynert, en même temps qu'il décrivait le faisceau sensitif, faisait cependant arriver à la couche optique une partie des fibres ascendantes et comme ce noyau gris, d'après lui, devait être en relation, d'une part avec l'écorce, et d'autre part avec le champ moteur de la calotte, il en faisait un centre pour les réflexes d'ordre élevé (2). C'est également l'opinion de Bechterew (3), et de Nothnagel. Ce dernier dans ses recherches expérimentales (4), après avoir fait des injections interstitielles dans la couche optique, n'obtient aucun trouble moteur ou sensitif appréciable, mais seulement une altération du sens musculaire ; d'autre part, dans ses études sur les localisations cérébrales chez l'homme (5), il préfère, comme la plupart des pathologistes allemands, ne pas prendre position dans cette question et il conclut que « s'il est peu probable que les lésions de la couche optique engendrent de l'anesthésie, on ne peut cependant mettre l'ensemble des faits d'accord avec cette opinion ».

Documents actuels. — Que sont devenus les différents termes

(1) Raymond. *Étude anatomique, physiologique et clinique sur l'hémichorée, l'hémianesthésie et les tremblements symptomatiques.* Thèse de Paris, 1876.

(2) Meynert. Eine Diagnose über Sehhügelerkrankung. *Mediz. Jahrbücher*, 1872. — *Psychiatrie Klinik der Krankeiten des Vorderhirns.* Wien, 1884, p. 149.

(3) Bechterew. Die Functionen der Sehhügel. *Neurol Centralb.*, 1883. — Die Bedeutung der Sehhügel auf Grund von experimentellen und pathologischen Daten. *Virchow's Archiv,* 1887, Bd 110.

(4) Nothnagel. Experimentelle Untersuchungen über die Functionen des Gehirns. *Virchow's Archiv*, 1873, Bd. 52.

(5) Nothnagel *Topische Diagnostik der Gehirnkrankheiten,* 1879. Traduction française : *Traité clinique du diagnostic des maladies de l'encéphale*, 1885, p. 220.

de la proposition qui servait de base à la théorie du carrefour sensitif et comment doit-on envisager aujourd'hui cette question (1)?

1° *Au point de vue clinique* on est arrivé à reconnaître que l'hémianesthésie liée à une lésion centrale du cerveau n'est pas comparable à l'hémianesthésie sensivo-sensorielle des hystériques. Lorsqu'on revoit toutes les observations suivies d'un contrôle anatomique, on remarque que l'hémianesthésie n'est jamais absolue, même dans les premières semaines qui suivent l'attaque d'hémiplégie, et que, d'autre part, elle va en s'atténuant; on ne peut pas pincer, piquer ou brûler la peau sans provoquer une manifestation de douleur, et si la sensation douloureuse est moins intense sur le côté hémiplégique que sur le côté sain, c'est le plus souvent au dire du malade qu'il faut s'en rapporter pour en avoir la certitude.

D'autre part les sens spéciaux ne participent pas à l'hémianesthésie par lésion organique dans les mêmes conditions que dans l'hémianesthésie sensitivo-sensorielle hystérique. Pour la vue on ne trouve, pas comme dans ce dernier cas, une amblyopie uni ou bilatérale avec rétrécissement concentrique du champ visuel, dyschromatopsie, etc. Si on écarte l'éventualité d'une cause contingente (stase papillaire, amblyopie albuminurique, etc.), une lésion unilatérale des voies visuelles intra-cérébrales ne peut donner qu'un rétrécissement latéral du champ visuel du même côté que la paralysie et que l'hémianesthésie (hémianopsie homonyme latérale); si elles sont intactes, il n'existe pas de troubles de la vue ni d'altération du champ visuel. Pour les autres sens, il est encore important d'éliminer les causes d'erreur (otite moyenne scléreuse, rhinite chronique, déviation de la cloison, etc.); elles sont fréquentes et expliquent pourquoi on trouve parfois dans les observations cliniques une diminution de l'ouïe ou de l'olfaction du côté opposé à l'hémiplégie. Ce qu'on observe le plus souvent dans les hémiplégies de cause cérébrale, c'est un affaiblissement des sensibilités spéciales aussi marqué d'un côté que de l'autre; est-il dû à un état général d'insuffisance cérébrale, ou doit-on invoquer la représentation corticale bilatérale des centres des sens spéciaux? Nous

(1) Les principaux arguments et les conclusions de ce chapitre ont fait l'objet d'un travail publié en collaboration avec M. Dejerine : DEJERINE et LONG. Sur la localisation de la lésion dans l'hémianesthésie dite capsulaire. *Société de biologie*, 24 décembre 1898.

nous contenterons de relever le fait sans en discuter la pathogénie.

En clinique on ne peut donc plus confondre l'hémianesthésie produite par les lésions organiques avec l'hémianesthésie sensitivo-sensorielle d'origine fonctionnelle. La connaissance de l'hystérie mâle dont on ignorait autrefois jusqu'à l'existence a grandement contribué à ce résultat et Charcot a pu dire, en parlant des premiers cas d'hémianesthésie observés chez des saturnins ou des alcooliques : « Un bon nombre des observations d'hémianesthésie alcoolique, avec ou sans hémichorée, sont des observations d'hystérie chez des alcooliques (1) ». M. Dejerine ajoute: « Il faut le reconnaître, les plus belles observations d'hémianesthésie sensitivo-sensorielle d'origine capsulaire rapportées autrefois ont trait à des hystériques. Il faut, en outre, songer à la possibilité d'une association organo-hystérique, particularité qui est loin d'être rare ». C'est également la conclusion formulée par v. Monakow (2) : « L'hémianesthésie sensitivo-sensorielle, dans le sens primitivement admis par Charcot, n'a pas encore été démontrée par un fait anatomo-pathologique certain. »

II° *Au point de vue anatomique*, le second postulat de la localisation capsulaire de l'hémianesthésie a subi des transformations importantes. On a reconnu que le prolongement de la voie des cordons postérieurs est formé par le ruban de Reil médian et non pas par le faisceau sensitif de Türck - Meynert, et M. Dejerine a montré que ce dernier faisceau est en réalité un système de fibres descendantes reliant l'écorce du lobe temporal à la protubérance.

Cependant la théorie de la localisation capsulaire de l'hémianesthésie est restée la même. On trouve indiqué, même dans des ouvrages récents, une division schématique de la capsule interne qui se rapproche des descriptions plus anciennes; elle est moins compliquée, car on paraît avoir renoncé à attribuer à des faisceaux spéciaux la production de l'hémichorée, de l'hémiathétose et autres phénomènes moteurs anormaux, mais on voit encore dans ces schémas le segment postérieur de la capsule interne divisé en segments secondaires, et la partie postérieure de cette région reste réservée au faisceau dit sensitif. Les uns admettent avec Flechsig et Hösel que c'est le

(1) Charcot. *Clinique des maladies du système nerveux*, t. II, 1893, p. 474.
(2) v. Monakow. *Die Gehirnpathologie*, 1897, p. 367.

ruban de Reil médian qui, en allant directement à l'écorce cérébrale, vient se placer dans la capsule interne en arrière de la voie motrice pyramidale ; les autres, tout en admettant que ce faisceau se termine dans la partie inférieure de la couche optique, expliquent l'ancienne localisation capsulaire par la présence en ce point d'un faisceau sensitif thalamo-cortical (v. Monakow). On trouve même parfois dans ces schémas un segment intermédiaire affecté au sens musculaire ; c'est, en particulier, l'hypothèse émise par Redlich (1) ; en se basant sur l'observation clinique, il fait remarquer que les troubles de la motilité, du sens musculaire et de la sensibilité générale ne se manifestent pas toujours dans les mêmes proportions et il divise le segment postérieur de la capsule interne en trois zones distinctes pour ces trois catégories de fibres. Actuellement ces diverses hypothèses sont en désaccord avec l'anatomie cérébrale.

III° *Au point de vue expérimental* on a continué à étudier les troubles de la sensibilité qui peuvent se manifester après la lésion des régions centrales du cerveau. Pendant longtemps, sous l'influence de la théorie du carrefour sensitif on a, comme Veyssière et Carville et Duret, rapporté ces troubles sensitifs à la section des faisceaux postérieurs de la couronne rayonnante, quoiqu'on ait plusieurs fois obtenu les mêmes résultats en opérant sur la couche optique. (Fournié (2), Ferrier (3), Lemoine (4). Mais depuis que l'évolution des idées sur l'anatomie du cerveau permet d'adopter une autre opinion, on voit reparaître dans les recherches expérimentales l'hypothèse des fonctions sensitives de la couche optique. Lo Monaco (5) procède en sectionnant le corps calleux et en passant par le ventricule moyen pour enlever à la curette une partie de la couche optique ; il observe alors des troubles de la sensibilité cutanée compliqués de parésie et de perversion du sens musculaire, durant un mois environ et allant en s'atténuant. Sellier et Verger (6),

(1) Redlich. Ueber Störungen des Muskelsinnes und des stereognostischen Sinnes bei der cerebralen Hemiplegie. *Wiener Klinische Wochenschrift*, 1893, p. 493.

(2) Fournié. *Recherches expérimentales sur les fonctions du cerveau*. Paris, 1873.

(3) Ferrier. *Les fonctions du cerveau*, 1878.

(4) Lemoine. *Contribution à la détermination et à l'étude expérimentale des localisations fonctionnelles encéphaliques*. Thèse de Paris, 1880.

(5) Lo Monaco. Sulla fisiologia dei talami ottici. *Rivista di patologia nervosa e mentale*, août 1897.

(6) Sellier et Verger. Recherches expérimentales sur la physiologie de la

en traitant la couche optique par l'électrolyse, obtiennent également quelques phénomènes de déficit du côté de la sensibilité cutanée et du sens musculaire. Ils font remarquer que l'anesthésie est peu considérable et qu'elle a un caractère transitoire comme l'anesthésie liée à une lésion corticale. On peut ajouter que c'est un résultat commun à toutes les recherches expérimentales de ce genre; il est signalé par Ferrier et Turner (1) dans les lésions de la région sous-optique et de la partie postérieure du thalamus, et par Mott (2) dans la section du ruban de Reil et de la substance réticulée de la calotte; tandis que Probst (3), après une section de la calotte en arrière de la couche optique, n'obtient même pas de troubles moteurs ou sensitifs appréciables.

Conclusions. — En résumé, pour expliquer l'hémianesthésie dans les lésions centrales des hémisphères, on se trouve comme autrefois en présence de deux théories admettant comme siège de cette localisation, l'une la couche optique, l'autre la capsule interne ; dans cette dernière hypothèse, la plupart des neurologistes actuels ne font qu'adopter en la modifiant la théorie du carrefour sensitif, et ils attribuent l'hémianesthésie à l'interruption d'un faisceau sensitif placé dans une région limitée du segment postérieur de la capsule interne.

En réalité, si l'on veut tenir compte des récentes acquisitions de l'observation clinique et de l'anatomie normale et pathologique, il est facile de comprendre que l'hémianesthésie peut se manifester dans des conditions variables. Mais il est nécessaire pour cette discussion d'éliminer deux hypothèses devenues inadmissibles : c'est d'abord la possibilité d'une hémianesthésie sensitivo-sensorielle organique semblable à l'hémianesthésie sensitivo-sensorielle des hystériques ; c'est ensuite l'existence dans le segment postérieur de la capsule interne d'une région déterminée par laquelle ne passeraient que des fibres sensitives.

Il reste à établir comment une lésion centrale du cerveau peut produire l'affaiblissement de la sensibilité générale du côté opposé. Dans

couche optique. *Arch. de Phys.*, oct. 1898. — VERGER. *Les anesthésies consécutives aux lésions de la zone motrice du cerveau.* Thèse de Bordeaux, 1897.

(1) FERRIER et TURNER. *Philos. Trans.*, 1898.

(2) MOTT. Loc. cit. *Brain*, 1898, LXXXII.

(3) PROBST. *Deutsche Zeitschrift für Nervenheilkunde*, 1898, Bd 13, Heft 5 et 6.

les conclusions des chapitres précédents, nous avons essayé de résumer les connaissances acquises actuellement sur les voies de conduction de la sensibilité ; elles passent par la calotte du pédoncule et arrivent à la partie inférieure et externe de la couche optique ; de cette dernière repartent des fibres thalamico-corticales qui passent par la capsule interne et la couronne rayonnante.

D'autre part, la méthode des coupes microscopiques sériées appliquée à l'étude des cas anatomo-cliniques d'hémianesthésie de cause cérébrale montre que ces voies sensitives peuvent être interrompues en différentes régions :

Si la lésion atteint la région sous-optique, elle interrompt, au moment où elles atteignent la partie inférieure du thalamus, les voies afférentes pédonculaires (ruban de Reil médian et voies courtes de la calotte).

Si elle siège dans la région thalamique, il est rare qu'elle n'atteigne pas en même temps la capsule interne et la partie externe de la couche optique qui est plus spécialement en rapport avec les voies sensitives.

Si enfin la lésion intéresse seulement la capsule interne ou la couronne rayonnante, elle agit en interrompant les connexions thalamo-corticales.

D'ailleurs, le plus souvent l'examen des coupes microscopiques sériées montre que les lésions sont complexes et ne sont pas limitées à l'une ou à l'autre de ces régions, et dans les hémorrhagies cérébrales en particulier il ne faut pas considérer seulement la perte de substance qui se produit au centre du foyer mais aussi le résultat de la dissection des faisceaux et des noyaux gris par le sang qui s'infiltre à la périphérie (voir cas IX).

On peut se demander quelle est la localisation qui produit le plus sûrement l'hémianesthésie ; il existe trop peu d'observations avec examen anatomique complet pour qu'on puisse donner une réponse catégorique à cette question. Dans la couronne rayonnante, il est probable que l'affaiblissement de la sensibilité est plus considérable si la lésion est plus étendue ; on a supposé depuis longtemps et avec raison que l'épanouissement des fibres dans le centre ovale explique la faible intensité et même l'absence des troubles sensitifs dans les cas de foyers sous-corticaux limités. Mais lorsque c'est la région centrale qui est détruite, il semble qu'à égalité de lésion c'est la partie inféro-

externe de la couche optique qui donne une hémianesthésie plus persistante. C'est du moins ainsi que nous interprétons les deux cas X et XII dans lesquels les troubles de la sensibilité faisaient défaut ; dans le premier cas, le segment postérieur de la capsule interne est détruit et la couche optique est intacte ; dans le second cas, la lésion n'atteint qu'une partie du segment postérieur de la capsule interne, et dans la couche optique elle n'intéresse que les noyaux antérieur et interne et respecte le noyau externe.

Les conclusions de ce chapitre sont celles que nous avons déjà formulées dans le travail publié en collaboration avec M. Dejerine :

L'hémianesthésie de la sensibilité générale se rencontre dans les lésions centrales des hémisphères dans deux conditions :

1° Dans les cas de lésion thalamique détruisant les fibres terminales des voies sensitives du pédoncule et les fibres d'origine des neurones thalamo-corticaux.

2° Dans les cas où le thalamus étant intact, les connexions avec la corticalité sensitivo-motrice sont plus ou moins détruites. Dans ce dernier cas, la lésion est toujours très étendue.

3° C'est surtout lorsque le thalamus est lésé que l'hémianesthésie est persistante.

§ 3. — **De l'hémianesthésie dans les lésions corticales du cerveau.**

Dans les premiers travaux (1) publiés sur les localisations cérébrales chez l'homme, on ne trouve que fort peu de documents sur la représentation corticale de la sensibilité : c'est par la méthode expérimentale que cette question fut d'abord étudiée et à un point de vue plus général.

Historique. — I°. Recherches expérimentales. — Elles commencent avec Fritsch et Hitzig (2) qui démontrent que contrairement à l'opinion admise jusqu'alors, l'excitation mécanique ou électrique de certaines régions limitées de l'écorce centrale produit des mouvements partiels des membres du côté opposé, tandis que l'extirpation de ces mêmes régions produit des troubles de la motilité dont la répartition est la même que celle des phénomènes d'excitation. Il existe donc des centres pour les mouvements, et Fritsch et Hitzig les nomment *centres psycho-moteurs*.

La doctrine des localisations cérébrales était créée, mais l'interprétation des phénomènes que l'on observait était des plus difficiles, et on comprend que des physiologistes éminents, comme Goltz et Brown-Séquard entre autres, aient trouvé des arguments pour mettre en doute jusqu'à l'existence même de ces centres localisés.

En effet, il est nécessaire de rappeler que l'ablation des régions dites psycho-motrices ne provoque pas une paralysie complète et qu'il faut s'en tenir au terme plus vague de troubles de la motilité. Ces troubles de la motilité, qui se manifestent surtout dans les mouvements volontaires un peu compliqués, peuvent être interprétés de différentes façons. Dès le début on s'est demandé si ces centres cor-

(1) Charcot. *Leçons sur les localisations cérébrales.* — Grasset. *Des localisations dans les maladies cérébrales.* — Ferrier. *Leçons sur les localisations du cerveau*, 1880. — Nothnagel. *Op. cit.* — Soury. *Les fonctions du cerveau;* etc.

(2) Fritsch et Hitzig. Ueber die elektrische Erregbarkeit des Grosshirns. *Archiv von Reichert und Du Bois-Reymond*, 1870, p. 300.

ticaux sont vraiment moteurs dans le sens restreint du mot, ou s'ils sont seulement chargés de recevoir les impressions sensitives de la périphérie pour les transformer en mouvements, ou encore s'ils ne doivent représenter que des régions affectées à la mémoire des sensations et des mouvements. Les avis naturellement furent partagés, et la discussion porta en grande partie sur le processus physiologique complexe que l'on nomme le sens musculaire.

Hitzig (1), pour s'expliquer sur ce point, dit que les phénomènes observés sont dus à une perte de la conscience musculaire (Muskelbewusstsein), c'est-à-dire de l'activité représentative des mouvements. C'est, à quelques détails près, l'opinion qui est défendue par Nothnagel (2) qui dit que les ablations corticales créent une perte des représentations de mouvements, et par Bastian (3) pour qui les centres dits moteurs sont des centres du sens musculaire.

Schiff (4), qui dès l'année 1871 s'est occupé de contrôler les expériences de Fritsch et Hitzig, cherche à prouver, dans une série de publications, que les prétendus centres moteurs corticaux ne sont que des centres sensitifs, des voies de passage renvoyant les sensations tactiles au côté opposé sous la forme de mouvements. Il resta toujours fidèle à cette idée qu'on trouve exposée dans la thèse de Schopen (5) inspirée par lui, et qu'il répéte encore sous une autre forme dans le *Recueil des mémoires physiologiques* : « La lésion des points excitables de l'écorce de la couche corticale des mammifères se manifeste dans la sphère de la sensibilité. »

Munk arrive aux mêmes conclusions, toujours basées sur la faible intensité des phénomènes paralytiques observés chez les animaux ; l'extirpation d'un centre produit la perte des représentations de con-

(1) HITZIG. *Untersuchungen über das Gehirn*, 1874.

(2) NOTHNAGEL. Experimentelle Untersuchungen über die Functionen des Gehirns. *Virchow's Archiv*, Bd 57.

(3) BASTIAN. The muscular sense. *Brain*, 1887.

(4) SCHIFF. *Les centres moteurs corticaux. Lezioni sull' encefalo.* Florence, 2e édition, 1873, p. 523.

— Des prétendus centres moteurs corticaux, *Rivista di Frenatria e Medicina legale.* Reggio Emilia, 1876.

— *Recueil des mémoires physiologiques de M. Schiff.* Lausanne, 1896, 3e volume, p. 494, 504, 513.

(5) SCHOPEN. *Ueber die Bedeutung der sogenannten motorischen Sphäre des Grosshirns.* Inaug. Dissert. Berne, 1886.

tact et de pression, la perte des représentations de position et de mouvements et de celles du toucher; les prétendus centres corticaux forment la *sphère sensitive* (Fühlsphaere) et les mouvements sont les résultats de l'évocation des images ou représentations mentales de la sensibilité générale et de la motilité (1).

Toutes ces théories, dans cet énoncé que l'on a le droit de trouver un peu abstrait, cherchent donc à expliquer les fonctions de la zone excitable par des propriétés diverses réunies en ce point, mais en général elles accordent peu d'importance aux fonctions motrices proprement dites. François-Franck (2) arrive à une conclusion presque analogue : Les centres moteurs sont plutôt des centres d'association volontaire qui envoient une incitation motrice aux véritables centres qui sont les cellules nerveuses du bulbe et de la moelle. Ils sont cependant indépendants du reste de l'écorce, car après la *circonvallation* ou isolement de ces centres, ils conservent leurs propriétés, et ne les perdent que par l'ablation.

D'autres physiologistes ont, au contraire, tenté de localiser les représentations corticales du mouvement et de la sensibilité dans des régions distinctes. Ferrier, dès le début de ses recherches expérimentales, sépare nettement les centres moteurs des centres de la sensibilité générale ; cette dernière doit être localisée à la face interne du cerveau dans la région de l'hippocampe et du gyrus fornicatus (3). On a objecté avec raison qu'une lésion de cette région ne peut se faire sans atteindre en même temps les fibres qui viennent de la région motrice. Pour Bechterew (4). il existe bien de véritables centres moteurs dans le gyrus sigmoïde, mais la sensibilité tactile, douloureuse et musculaire est localisée plus en arrière, dans la région correspondante

(1) Munk. *Ueber die Functionen der Grosshirnrinde*, 1re édition, 1881; 2e édit., 1890.

(2) François-Franck. Système nerveux (Physiologie). *Dict. encyclop.*, 2e série, XII, 577.

François-Franck. *Les fonctions motrices du cerveau*, 1887, p. 299.

(3) Ferrier. *Croonian Lectures*, 1875.

Les fonctions du cerveau. Edit. française, 1878, p. 282.

Leçons sur les localisations du cerveau. Edit. française, 1880.

(4) Bechterew. Ueber die Localisation der Hautsensibilität und des Muskelsinnes an der Oberfläche des Grosshirnhemisphären. *Neurolog. Centralb.*, 1883, n° 10. — Wie sind die Erscheinungen zu verstehen, die nach Zerstörung des motorischen Rindenfeldes der Thiere auftreten. *Arch. für die gesammte Physiologie*, 1885, Bd XXXV, p. 137.

aux circonvolutions pariétales chez l'homme ; il est même possible que la sensibilité tactile n'ait pas la même localisation que les sensibilités douloureuse et musculaire.

C'est à Tripier (1) que l'on doit la démonstration expérimentale de la *zone sensitivo-motrice* : l'ablation du syrus sigmoïde chez le chien produit des troubles de la mobilité et de la sensibilité générale qui coexistent, mais les troubles de la mobilité ne sont pas la conséquence des troubles sensitifs.

Luciani, Tamburini, Seppilli admettent également cette association des fonctions motrices et sensitives dans les centres psychomoteurs (2), et plus récemment, Schäfer, Horsley (3), Mott (4) en opérant sur des singes ont insisté sur la fréquence des troubles sensitifs qui accompagnent les phénomènes paralytiques proprement dits, consécutivement à l'ablation d'une zone limitée de l'écorce cérébrale.

Les expériences faites sur des animaux plus perfectionnés ont donc confirmé les idées de Tripier. On est arrivé ainsi à localiser la sensibilité et à affirmer en même temps la fonction motrice de la zone excitable. On ne suppose plus que la faible intensité des troubles moteurs soit un obstacle à cette théorie et on a reconnu l'importance de cet axiome : *Les fonctions du cerveau ne sont pas comparables d'une espèce animale à l'autre.* C'est ce que disaient déjà en 1878 Luciani et Tamburini. « L'ablation produit des phénomènes paralytiques et non ataxiques ; ils sont d'ailleurs transitoires, mais durent d'autant plus longtemps que l'animal appartient à une espèce plus développée et que les mouvements abolis sont plus complexes. » A la même époque Richet (5) écrivait : « Les paralysies corticales

(1) Tripier. *Congrès international de médecine.* Genève, 1877.

— Recherches cliniques et expérimentales sur l'anesthésie produite par les lésions des circonvolutions cérébrales. *Revue mensuelle de médecine et de chirurgie*, 1880, nos 1 et 2.

(2) Luciani et Tamburini. Ricerche sperimentali sulle funzioni del cervello. *Rivista sperimentale di freniatria*, 1878, 1879, IV, V.

Luciani et Seppilli. *Le Localisazioni funzionali delle cervello.* Napoli, 1855.

(3) Horsley. *Nineteenth Century*, 1891.

(4) Mott. *British Medical Journal*, 23 septembre 1893, p. 685.

(5) Richet. *Structure des circonvolutions cérébrales.* Thèse d'agrégation, 1878, p. 146 et 148.

sont transitoires chez le chien, elles sont permanentes chez le singe et chez l'homme. L'appareil psycho-moteur est imparfait et mal isolé chez le chien. Il représente un appareil de perfectionnement qui se développe tardivement et ne survient que chez les animaux très supérieurs. »

Ce n'est pas seulement pour les centres corticaux que cette conclusion s'impose, mais aussi pour les fibres qui en partent. On sait que l'importance des pyramides motrices n'est pas la même chez l'homme et les animaux, et qu'une section des deux pyramides chez le chien ne produit que des troubles à peine appréciables de la motilité [Brown-Séquard, Schiff, Starlinger (1), Redlich (2), Wertheimer (3)].

Ce perfectionnement des fonctions cérébrales dans la série animale se rattache à la loi de la division du travail physiologique qui sert aujourd'hui de base aux classifications zoologiques, et sans entrer dans plus de détails, il est cependant nécessaire de le rappeler à propos des localisations cérébrales expérimentales. Si les fonctions motrices ou sensitives semblent à peine affaiblies après l'ablation d'un centre moteur chez le chat ou le chien, on ne peut en conclure qu'il faut chercher ailleurs leur localisation. Une fonction cérébrale ne doit pas forcément être conservée ou disparaître en entier ; la motilité et la sensibilité doivent comprendre des processus multiples et plus ou moins compliqués, pour lesquels la suppléance par d'autres éléments fonctionnels se fait probablement dans des proportions variables. Ce n'est d'ailleurs pas seulement en physiologie expérimentale qu'il faut tenir compte de ces faits, c'est aussi dans l'étude des localisations cérébrales chez l'homme.

En résumé : la méthode expérimentale ne conclut pas en faveur d'une localisation corticale différente pour la motilité et pour la sensibilité.

II° Méthode anatomo-clinique. — A la suite des premières recherches sur les localisations cérébrales, on n'a accordé qu'une faible importance aux troubles de la sensibilité qui peuvent se mani-

(1) Starlinger. Die Durschneidung beider Pyramiden beim Hunde. *Neur. Centralb.*, 1895, p. 390.

(2) Redlich. *Neurol. Centralb.*, 1897, p. 818.

(3) Wertheimer. *Dictionnaire de Physiologie*, article Bulbe, p. 279.

fester en dehors d'une lésion centrale capsulaire. Les observations cliniques paraissaient prouver que dans ce cas ils ne pouvaient être que passagers et de faible intensité, et même manquer complètement ; (Charcot, Rendu, Lépine) ; on expliquait ce fait par la disposition anatomique du faisceau sensitif qui, ramassé dans la capsule interne, doit s'épanouir dans la couronne rayonnante, et comme on admettait la terminaison de ce faisceau dans les circonvolutions postérieures du cerveau, on supposait avec Charcot (1) que les centres de la sensibilité générale et du sens musculaire étaient séparés des centres moteurs, et pour Cl. de Boyer (2) ils devaient « siéger dans la zone latente pour la motilité sans qu'on puisse établir leur existence et à plus forte raison leur localisation ».

Nothnagel (3) de son côté, en faisant le relevé de tous les cas anatomo-cliniques publiés à cette époque, pense à localiser la sensibilité générale dans le lobe pariétal, mais sans être bien affirmatif : « S'il est admissible, dit-il, que les circonvolutions pariétales, abstraction faite de la pariétale ascendante, doivent entrer les premières en ligne de compte à propos des troubles de la sensibilité, d'autre part on ne connaît aucun cas dans lequel une lésion de surface pure se soit accompagnée d'anesthésie persistante ; les troubles de la sensibilité n'ont encore aucune signification pour le diagnostic des lésions de surface. »

Tripier (4) au contraire admet qu'il existe chez l'homme, comme chez les animaux, une zone sensitivo-motrice servant en même temps à l'élaboration des mouvements volontaires et à la perception des sensations périphériques. On doit, d'après lui, admettre que les lésions de la zone dite motrice donnent naissance à des troubles de la motilité et à une diminution de la sensibilité ; et il le démontre par des observations de lésions des circonvolutions motrices dans lesquelles les circonvolutions postérieures et la région centrale du cerveau sont intactes.

(1) Charcot. *Œuvres complètes*, tome IV.

(2) Clauzel de Boyer. *Études topographiques sur les lésions corticales des hémisphères cérébraux*. Thèse de Paris, 1879.

(3) Nothnagel. *Traité clinique du diagnostic des maladies de l'encéphale*, édition française, page 441.

(4) Tripier. *Loc. cit.*

Tout d'abord, malgré ces faits positifs, on se montra peu disposé à admettre que dans cette zone sensitivo-motrice les centres du mouvement et ceux de la sensibilité ont les mêmes limites. M. Ballet (1), d'après la disposition du faisceau sensitif de Meynert, suppose que la zone sensitive peut être confondue en avant avec la zone motrice, mais qu'en arrière elle doit s'étendre beaucoup plus loin, jusqu'aux circonvolutions occipitales. Il invoque comme preuve la réalisation par l'hystérie d'une hémianesthésie sans hémiplégie.

Puis grâce à une série de travaux parmi lesquels nous ne citerons que les plus importants, l'idée de la localisation de la motilité et de la sensibilité dans une même région s'impose peu à peu.

Bernhardt (2), Exner (3), Petrina (4), Lisso (5) apportent des faits anatomo-pathologiques à l'appui de cette théorie, mais pour ces deux derniers auteurs le lobe pariétal n'est pas exclu de la zone sensitivo-motrice. Lisso, en particulier, dans un travail publié sous l'inspiration de Munk, analyse avec soin 88 observations de lésions des circonvolutions motrices. La sphère sensitive (Fühlsphäre de Munk) est, d'après lui, le siège de la mémoire des images de la sensibilité générale et du mouvement; elle est identique avec la zone motrice, mais elle a en réalité une étendue plus considérable que l'ancienne zone motrice, car elle s'étend sur les circonvolutions frontales, centrales et pariétales.

Ensuite cette participation de tout le lobe pariétal à la zone sensitivo-motrice ne paraît plus aussi nécessaire, et dans les travaux plus récents, c'est bien à la lésion de la zone motrice, telle qu'on la conçoit d'après les localisations expérimentales et pathologiques, qu'on rapporte la pathogénie de l'hémianesthésie par lésion corticale. M. Dejerine,

(1) Ballet. *Recherches anatomiques et cliniques sur le faisceau sensitif et les troubles de la sensibilité dans les lésions du cerveau.* Thèse de Paris, 1881.

(2) Bernhardt. *Beiträge zur Symptomatologie und Diagnose der Hirngeschwülste*, Berlin, 1881. Beiträge zur Lehre von den Störungen der Sensibilität und des Sehwermögens bei Läsionen des Hirnmantels. *Arch. für Psych.*, Bd XII, 1882, p. 780.

(3) Exner. *Untersuchugen über die Localisation der Functionen in der Grosshirnrinde des Menschen.* Wien, 1881.

(4) Petrina. Ueber Sensibilitätsstörungen bei Hirnrindenläsionen. *Zeitschrift für Heilkunde*, Bd 1881.

(5) Lisso. *Zur Lehre und Localisation des Gefühls in der Grosshirnrinde.* Berlin, 1882.

dans une étude sur les aphasies, avait déjà fait la remarque : « Les troubles de la sensibilité cutanée ne sont pas rares dans les cas d'hémiplégies par lésions des zones motrices correspondantes, les zones sensitives corticales sont peut-être moins éloignées qu'on ne le pense des zones motrices (1). » Plus tard, en étudiant plus spécialement ce sujet, à l'occasion d'une observation suivie d'autopsie, il conclut : « La motilité, la sensibilité générale et le sens musculaire ont une seule et même localisation (2). » Henschen (3) cite également de nombreux cas dans lesquels les troubles de la sensibilité dépendent d'une lésion des circonvolutions motrices.

Dana (4) enfin, dans un des travaux les plus complets publiés sur cette question, analyse des observations très affirmatives dans le même sens. Il en tire des conclusions qui confirment celles qu'il avait déjà énoncées plus brièvement dans d'autres mémoires (5) et qu'il n'est pas sans intérêt de rapporter ici : « Les circonvolutions centrales sont essentiellement motrices, mais elles servent en même temps de centres de perception pour les différentes impressions sensitives, et en outre les sensations cutanées et musculaires y sont conservées comme des souvenirs et servent par leur association à régulariser les mouvements volontaires et automatiques ; les fonctions de l'écorce sont donc multiples, les fonctions plus élevées et plus complexes sont en même temps plus différenciées et plus localisées, et en cas de lésions elles s'affaiblissent et disparaissent les premières. C'est ainsi qu'on observe suivant l'intensité de la lésion : d'abord des troubles de la faculté d'associer et de localiser les sensations tactiles et musculaires, et de l'inhabileté dans les mouvements, puis une diminution de la sensibilité tactile et enfin une diminution de la sensibilité douloureuse.

(1) Dejerine. Étude sur l'aphasie. *Revue de médecine*, 1885, p. 183.

(2) Dejerine. Sur un cas d'hémiplégie avec hémianesthésie de la sensibilité générale et perte du sens musculaire par lésion cérébrale corticale. *Revue Neurologique*, 1893, p. 50.

(3) Henschen. *Klinische und anatomische Beiträge zur Pathologie des Gehirns.* 1re partie, 1890, 2e partie, 1892. Observations 16, 20, 23, 24, 37.

(4) Dana. On the localisation of cutaneous and muscular sensations and memories. *Journal of Nervous and mental Diseases*, décembre 1894. Analyse dans : *Brain*, LXXIII, Spring 1896.

(5) Dana. *Journal of Nervous and Mental Diseases*, octobre 1888.

— An experimental study of the seat of cutaneous sensations. *Medical Record*, New-York, mai 1893.

Parmi les cas rapportés par ces auteurs, il en est qui sont particulièrement intéressants ; ce sont ceux où une opération ou un accident opératoire créent une lésion peu étendue de la zone motrice, et déterminent la production de troubles de la motilité et de la sensibilité prédominantes dans la partie du corps correspondante à la localisation. Ce sont entre autres : le 4e cas personnel de Dana, l'observation 24 de Henschen, les cas de Dunin (1), Knapp (2), Albertoni et Brigatti (3).

Cette conception de la zone sensitivo-motrice se retrouve dans d'autres publications : Charpy (4) dit qu'il paraît acquis que « les champs moteurs et sensitifs se couvrent complètement ; il n'y a plus de centres moteurs mais des centres sensitivo-moteurs ». M. Soury, qui dans un ouvrage antérieur (les Fonctions du cerveau, 1891) avait déjà fait un exposé critique des principales théories sur les localisations cérébrales, revient sur ce sujet plus spécial de la localisation corticale de la sensibilité ; il cite d'abord (5) le trajet du nouveau faisceau sensitif, le ruban de Reil médian, qui d'après Flechsig et Hösel passe par la capsule interne et la couronne rayonnante et se termine dans les circonvolutions centrales ; puis il démontre (6), en s'appuyant sur les cas de Knapp, Dana, Dejerine, etc., que les centres moteurs se rapportent également à la sensibilité, au sens musculaire et aux phénomènes d'association, et il conclut en disant : « On n'a pas plus le droit de localiser par hypothèse le sens musculaire dans le lobe pariétal que la sensibilité cutanée dans le lobe falciforme. »

En revenant ainsi à la conception primitive des physiologistes qui admettaient que les zones excitables de l'écorce ont des fonctions complexes, on pouvait être tenté de chercher à reconnaître quels sont les éléments chargés de ces diverses fonctions. Il suffira de citer ces ten-

(1) Dunin. *Verhandlungen des X Internat. medical Congress*, Bd IV, p. 11.

(2) Knapp. *A contribution from brain surgery to the study of the localisation of the sensory centres in the cerebral cortex*. Boston, 1891. — *Intracranial growths*, p. 61.

(3) Albertoni e Brigatti. *Rivista sperimentale di Freniatria*, XIX, janvier 1893.

(4) Charpy. *Traité d'anatomie humaine*, t. III, 1894, p. 670.

(5) Soury. Le faisceau sensitif. *Revue générale des sciences*, 30 mars 1894.

(6) Soury. La localisation cérébrale de la sensibilité générale. *Revue générale des sciences*, 30 avril 1894.

tatives qui sont encore du domaine de la physiologie psychologique. Les unes sont basées sur l'interprétation des résultats de la méthode de Golgi et Cajal et ont pour but d'attribuer à chaque variété de cellules ou de fibres une fonction déterminée; mais si on met à part les grandes cellules pyramidales qui semblent bien donner naissance aux cylindre-axes de la voie motrice, cet essai de localisation cellulaire n'a pu jusqu'à présent arriver à un résultat précis. D'autres ont comparé par l'anatomie pathologique l'étendue des lésions avec les symptômes; c'est ainsi que Muratow (1) attribue les troubles du sens musculaire à une lésion profonde de l'écorce, impliquant une destruction des fibres d'association.

La superposition exacte des centres moteurs et sensitifs dans une même région empiétant plus ou moins sur le lobe pariétal, semblait donc, il n'y a pas longtemps, la solution la plus acceptable d'après la physiologie expérimentale et la pathologie humaine; mais d'autres travaux, dont quelques-uns tout récents, ont fait renaître la théorie de la localisation de la sensibilité générale et du sens musculaire dans le lobe pariétal. Les uns n'ont qu'une valeur rétrospective et s'appuient sur des théories anatomiques anciennes. Sachs (2) admet que les voies motrices et sensitives, séparées dans la capsule interne, le sont encore dans la couronne rayonnante, et que les centres sensitifs sont pour cette raison placés en arrière des centres moteurs. Redlich (3) va plus loin et, entre la voie motrice et la voie sensitive il intercale dans la capsule interne et dans la couronne rayonnante une voie du sens musculaire; l'écorce comprendrait donc, d'avant en arrière, des centres moteurs, des centres du sens musculaire et des centres de la sensibilité cutanée. Il n'est pas nécessaire de répéter ici pour quels motifs une semblable hypothèse est en contradiction avec l'anatomie normale et pathologique.

D'autres, s'appuyant au contraire sur les données plus récentes de l'anatomie cérébrale, supposent que les neurones thalamo-corticaux qui transmettent la sensibilité générale se distribuent sur l'écorce

(1) Muratow. — *Arch. für Anat. u. Phys.* Anat. Abt., 1893, p. 97. — *Neur. Centralb.*, 1898.

(2) Sachs. *Bau und Thätigkeit des Grosshirnes*. Breslau, 1893.

(3) Redlich. Ueber Störungen des Muskelsinnes und des stereognostischen Sinnes bei der cerebralen Hemiplegie. *Wiener Klinische Wochenschrift*, 1893, p. 514.

cérébrale dans une zone dépassant dans tous les sens les limites de la zone motrice: ils iraient plus particulièrement au lobule pariétal inférieur (v. Monakow).

D'autres enfin se basant sur des observations anatomo-cliniques défendent la théorie déjà ancienne de Nothnagel sur les fonctions sensitives du lobe pariétal. Bruns (1) publie un cas de tumeur qui, en comprimant de dehors en dedans le lobe pariétal, avait provoqué surtout des troubles du sens musculaire et de la sensibilité cutanée ; il en conclut que les troubles de la sensibilité et l'ataxie sont en relation avec les lésions de cette région ; il lui semble que la localisation des fonctions motrices diminue d'avant en arrière dans les circonvolutions centrales, tandis que la localisation de la sensibilité s'accentue dans le même sens, et il n'est pas éloigné d'admettre que la circonvolution frontale ascendante est purement motrice, la pariétale inférieure purement sensitive, tandis que le circonvolution intermédiaire, la pariétale ascendante, serait mixte.

Ces travaux et d'autres encore semblent mettre en doute la valeur des résultats acquis précédemment, et M. Soury (2) signale cette nouvelle évolution en disant : « Les troubles qui résultent des lésions du lobe pariétal sont des anesthésies, des hyperesthésies ou des paresthésies tactiles, l'écorce du lobe pariétal est la sphère sensitive du cerveau comme celle du lobe occipital et celle du lobe temporal sont les sphères de la vision et de l'audition mentales. »

Conclusions. — La localisation corticale des centres de la sensibilité générale a subi bien des modifications successives, et actuellement encore ce n'est pas seulement la place que peuvent occuper ces centres qui reste en discussion, mais aussi leur valeur physiologique. Il est cependant possible d'arriver à des conclusions plus affirmatives en réunissant ce que l'anatomie, la physiologie et l'observation clinique donnent d'indications précises sur ce sujet.

I° *Au point de vue anatomique*, on sait assez exactement quelle est l'étendue de la zone dite motrice de l'écorce cérébrale ; elle répond sur le lobe frontal et le lobe pariétal à la région dont les fibres de

(1) Bruns. Zwei Fälle von Hirntumor mit genauer Lokaldiagnose. *Neurolog. Centralb.*, 1898, nos 17 et 18.

(2) Soury. Les localisations cérébrales des centres corticaux de la sensibilité générale. *Revue générale des Sciences*, 15 mars 1898.

projection passent par le genou et le segment postérieur de la capsule interne et descendent dans le pied du pédoncule cérébral. Cette zone motrice ne comprend pas seulement les circonvolutions rolandiques, et M. Dejerine a montré que la partie postérieure du pied des première et deuxième circonvolutions frontales et la partie antérieure du lobe pariétal en font partie. Le pli courbe n'en fait pas partie, on le sait de source certaine, car il n'envoie pas de fibres au pied du pédoncule ; mais en avant de ce point extrême, il est probable que le lobe pariétal en grande partie rentre dans la zone motrice ; c'est un point qu'il sera utile d'élucider, et la méthode de Marchi, applicable aux cas de lésions récentes et peu étendues, permettra sans doute de faire plus exactement cette délimitation.

En tout cas, la séparation théorique des circonvolutions rolandiques motrices et des circonvolutions pariétale (pariétale supérieure et pariétale inférieure) sensitives, n'est pas conforme à la réalité.

II° *En physiologie expérimentale*, on doit admettre non pas des centres distincts pour la motilité et la sensibilité, mais une zone sensitivo-motrice. La lésion de cette zone ne produit pas une paralysie et une anesthésie complètes, et les phénomènes de déficit sont d'autant plus marqués que l'animal appartiennent à une espèce plus élevée. La motilité et la sensibilité ne représentent pas en effet une fonction unique, mais chacune d'elles comporte un grand nombre de processus physiologiques plus ou moins perfectionnés et plus ou moins localisés.

III° Ces conclusions sont importantes pour la pathologie humaine. En effet, *les observations anatomo-cliniques* ne fournissent pas de cas démonstratifs d'anesthésie par lésion corticale avec intégrité complète de la motilité. L'hystérie seule peut réaliser ce syndrome clinique, mais l'hystérie ne peut servir d'argument pour établir des localisations cérébrales.

D'autre part, l'anesthésie par lésion corticale n'est jamais absolue, et quand on suit l'évolution de la maladie on voit presque toujours les symptômes s'atténuer progressivement, mais cette amélioration se fait dans des proportions qui varient avec chaque individu. Il est permis de se demander si la nature, le siège et l'étendue de la lésion en largeur et en profondeur, sont les seules explications de cette variabilité des symptômes ; l'âge du malade, en particulier, n'est pas indifférent ;

dans l'hémiplégie cérébrale infantile ; la suppléance des fonctions, si remarquable pour les troubles du langage, existe aussi pour les troubles de la motilité et de la sensibilité, et chez l'adulte cette suppléance fonctionnelle est plus rapide que chez le vieillard, à égalité de lésions.

Il faut considérer aussi que les différentes parties du corps ne bénéficient pas également de cette amélioration, et dans cet ordre d'idées il semble bien qu'il y a un parallélisme manifeste entre les troubles moteurs et les troubles sensitifs. En effet, de même que la paralysie des muscles de la face, de la langue, du pharynx n'est pas définitive si la lésion cérébrale est unilatérale, de même on voit rarement l'hémianesthésie persister à la face dans les mêmes proportions que sur les membres ; la même remarque pourrait être faite pour le tronc, et c'est en somme aux extrémités supérieures et inférieures que les troubles de la motilité et de la sensibilité persistent en général avec le plus d'intensité ; on sait aussi que presque toujours, dans les cas de monoplégie brachiale ou crurale, l'anesthésie, si elle existe, a la même distribution périphérique que la paralysie.

Dans cette anesthésie, ou, si l'on préfère, dans cet affaiblissement de la perception des impressions sensitives, les différents modes de la sensibilité ne sont pas également touchés ; et il existe dans les observations cliniques presque autant de variétés que de sujets. La sensibilité au contact, étudiée avec un pinceau fin, peut paraître, dans un cas donné, notablement altérée alors que la piqûre d'une épingle produit pour la même région une sensation douloureuse très vive ; et inversement la piqûre légère avec une épingle peut ne pas éveiller de sensation douloureuse, mais seulement une sensation de contact moins vive que le simple chatouillement avec un pinceau. On s'accorde à admettre qu'un mode d'excitation périphérique peut ne provoquer aucune réaction, tandis qu'une autre excitation agit encore sur les centres, mais comme cette dissociation apparente des troubles sensitifs est des plus variables dans ses manifestations, il est peu d'auteurs qui aient songé à l'utiliser pour supposer une localisation distincte pour les impressions de contact et de douleur.

Il n'en est pas de même pour la fonction plus complexe du sens musculaire. Beaucoup de neurologistes actuels lui attribuent une

représentation corticale spéciale, en dehors de la zone motrice, et la localisent surtout dans le lobe pariétal ; les uns admettent l'ancienne théorie de Weber et font du sens musculaire un sens distinct, les autres l'expliquent par une association des divers processus moteurs et sensitifs, association qui se ferait dans des régions particulières de l'écorce cérébrale. Aux premiers on peut répondre que le sens musculaire n'est en réalité que la résultante d'un grand nombre des sensations diverses qui font partie de la sensibilité générale superficielle et profonde ; aux autres on peut faire cette objection qu'il n'est pas indispensable que les phénomènes d'association s'effectuent dans une autre région que la zone sensitivo-motrice. Et d'ailleurs, dans la pratique ces hypothèses ne pourraient être discutées que si on vient à prouver qu'une lésion corticale, du lobe pariétal par exemple, peut produire des troubles du sens musculaire sans qu'il y ait des phénomènes de déficit pour la motilité et la sensibilité générale.

Il est une catégorie de lésions qui a fourni des arguments contre l'hypothèse d'une zone sensitivo-motrice, ce sont les tumeurs intracrâniennes ; parfois elles se comportent comme une lésion de ramollissement et donnent des symptômes en foyer selon les lois des localisation cérébrales ; mais parfois aussi elles restent latentes ou donnent une symptomatologie anormale. On a pu de cette façon utiliser des observations de néoplasmes intracrâniens contre la théorie des localisations cérébrales, ou encore établir des hypothèses nouvelles sur les fonctions de certaines régions. Nous nous abstiendrons de reprendre l'analyse de ces cas et de chercher l'explication des anomalies symptomatologiques observées. Si une tumeur comprimant la zone motrice donne par exemple des troubles moteurs sans troubles de la sensibilité ; si, dans un autre cas, la compression du lobe pariétal semble produire des symptômes de déficit prédominant dans le domaine de la sensibilité, on ne peut cependant utiliser ces faits pour rétablir une règle générale ; en effet, il serait facile de citer d'autres observations apportant des conclusions diamétralement opposées. La physiologie pathologique des tumeurs est complexe, il n'est pas possible de faire la part des phénomènes de déficit et des phénomènes d'inhibition ou d'excitation à distance. Ces lésions ne peuvent donc, dans la grande majorité des cas, servir à l'étude exacte des localisations cérébrales.

En résumé, la méthode anatomo-clinique et la méthode expérimentale prouvent que la motilité, la sensibilité générale et le sens musculaire ont la même localisation corticale.

La région dite motrice de l'écorce cérébrale est une zone sensitivo-motrice.

DEUXIÈME PARTIE

OBSERVATIONS PERSONNELLES

CHAPITRE PREMIER

Observations cliniques (1)

§ 1. — Examen clinique de la sensibilité dans les lésions cérébrales.

Lorsqu'on procède à cet examen, deux questions se posent: la sensibilité est-elle altérée sur un côté du corps et dans quelles proportions? Pour répondre à la première question on se contente souvent de piquer ou de pincer la peau alternativement à droite ou à gauche et de demander au malade s'il sent la douleur; le procédé est trop sommaire et un certain nombre d'observations citées dans les recherches sur les localisations cérébrales ont pour cette raison une valeur contestable. Il faut rechercher comment le malade réagit aux différentes impressions sensitives; si, en physiologie, il n'est pas démontré que les sensibilités tactile, douloureuse, thermique, musculaire appartiennent à des fonctions distinctes, il est cependant utile de conserver pour l'observation clinique cette division et même d'augmenter encore le nombre des procédés d'investigation. On est arrivé de cette façon à faire cette remarque importante qu'il n'existe pas de formule générale pour l'anesthésie dans les hémiplégies de cause cérébrale, et qu'il est difficile de reconnaitre ses limites dans chaque cas; et si de l'étude de la sensibilité cutanée dans son ensemble on passe à l'examen de ses multiples manifestations cliniques, on trouve encore plus de différences individuelles.

L'usage des schémas de sensibilité est à cet égard des plus instructifs; il est très rare qu'après examen des diverses sensibilités, tactile, douloureuse, thermique, on puisse dessiner des territoires d'anesthé-

(1) Pour cette étude, commencée en 1896 sous la direction de M. le docteur Dejerine, nous avons pu utiliser des cas observés pendant notre internat à l'hôpital Lariboisière, grâce à la grande bienveillance de M. le docteur Dreyfus-Brisac, qui nous a permis de disposer des ressources cliniques et anatomiques de son service.

sie qui se recouvrent, même d'une façon approximative, et tous ceux qui ont pû suivre pendant quelque temps les mêmes malades savent combien les résultats de plusieurs examens successifs sont différents. Il faut se rappeler que l'anesthésie par lésion cérébrale n'est jamais absolue et qu'elle n'a pas, comme l'anesthésie hystérique, des limites franches ; on comprend alors comment on peut obtenir des schémas différents, si on touche la peau avec un pinceau fin ou avec un objet plus dur, si on recherche la réaction à la douleur avec une aiguille très fine ou avec une pointe mal aiguisée ; on s'explique aussi pourquoi ce schéma peut changer si le malade est fatigué, s'il est exposé au froid ou pour d'autres causes encore ; enfin, on ne s'étonne plus si deux schémas ne sont pas semblables quand ils ne sont pas pris par le même observateur. Cette méthode de démonstration est donc utile pour montrer que la sensibilité cutanée est altérée sur un côté du corps et que l'état de déficit est plus considérable dans certaines régions ; mais sa valeur est relative, et lorsqu'un schéma représente l'anesthésie au contact, à la douleur, il faut se rappeler que c'est pour un mode d'excitation déterminé, et qu'avec un autre procédé, l'intensité et les limites de l'anesthésie ne seraient pas exactement les mêmes.

Il convient donc, dans l'examen clinique, de diminuer autant que possible les causes d'erreurs. Il en est qui viennent du malade, il en est qui sont dues à l'observateur lui-même. Il faut tenir compte de l'état intellectuel, souvent restreint, d'un hémiplégique, parfois de son désir de diminuer l'importance de ses infirmités ou de les exagérer ; et, d'autre part, il est nécessaire de diminuer autant que possible l'influence de la suggestion verbale sur les réponses du malade : une question faite sur un ton affirmatif amène une réponse qui l'est tout autant. La vue d'un pinceau, d'une aiguille, d'un flacon de glace, l'avertit de la nature de la sensation qu'il va éprouver. Aussi doit-on toujours mettre un bandeau sur les yeux d'un malade en observation, et si on a affaire à un sujet suffisamment intelligent et attentif, le meilleur procédé consiste à ne lui poser aucune question ; il doit signaler la nature, le siège et l'intensité des impressions sensitives, à mesure qu'il les perçoit.

La sensibilité tactile peut être étudiée de différentes façons : avec un pinceau, un petit tampon d'ouate, un morceau de papier, on pro-

duit une impression de contact simple ou de chatouillement; si on se sert d'un objet plus dur, comme un crayon ou l'extrémité mousse d'un porte-plume, on étudie en même temps l'effet de la pression.

Dans la sensibilité à la douleur il faut rechercher si le malade distingue une faible sensation douloureuse d'un contact simple ; en touchant alternativement la peau avec la tête et la pointe de l'épingle on reconnaît s'il existe une altération qualitative de cette sensibilité ; puis en enfonçant plus ou moins profondément la pointe on recherche le degré de l'analgésie.

Dans la sensibilité dite thermique, il faut également comprendre la perception de la nature du contact chaud ou froid et de la sensation plus ou moins douloureuse qui se manifeste si le contact est prolongé.

Pour tous ces modes de la sensibilité générale on doit aussi chercher comment se fait la localisation cutanée et étudier le retard plus ou moins considérable de la perception en faisant chaque fois la comparaison avec le côté sain. Loeb et Oppenheim (1) indiquent même un procédé pour révéler les troubles légers de la sensibilité dans les cas de lésions unilatérales du cerveau : le côté paralysé peut paraître normal au point de vue de la sensibilité si on le soumet seul à l'épreuve d'une piqûre ou d'un contact, mais si on pique ou touche en même temps deux points symétriques, le côté sain seul réagit ; il faut augmenter considérablement la pression du côté malade pour l'amener à donner une sensation égale.

Pour les sens spéciaux on peut se contenter en général d'un examen sommaire; il suffit alors d'examiner pour la vue l'étendue du champ visuel, pour l'ouïe le degré d'acuité auditive et l'état de la perception osseuse, pour l'olfaction la perception des odeurs et celle des substances irritantes qui agissent sur la sensibilité générale, pour le goût l'action des quatre saveurs fondamentales (sucrées, salées, acides et amères) sur la langue et le voile du palais.

L'examen du sens musculaire est plus compliqué ; on doit étudier surtout la perception de la position et de l'attitude, à l'état de repos, puis dans les mouvements passifs et enfin dans les mouvements actifs. Cette perception n'est en général pas altérée au même degré

(1) Oppenheim. *Neur. Centralb.*, 1885, n° 23.

dans ces différentes fonctions. M. Dejerine (1) a signalé une particularité intéressante que l'on observe assez fréquemment : un hémiplégique peut reproduire assez exactement une attitude passive que l'on fait prendre au bras resté sain, tandis que l'inverse n'a pas lieu, la notion de position des membres paralysés étant plus imparfaite dans les mouvements passifs que dans les mouvements actifs.

On peut encore dans le sens musculaire étudier la perception de l'effort en disant au malade de reconnaître la valeur des poids qu'on lui fait soulever. Cet examen n'est possible que si l'hémiplégie n'est pas complète, et même dans ce cas elle ne peut se faire que dans les limites imposées par la contracture post-hémiplégique.

Sens stéréognostique. — Il est utile de dire ici quelques mots d'un terme relativement nouveau dans la science médicale et dont l'histoire est mêlée à celle des récentes recherches sur la localisation cérébrale.

L'adjectif *stéréognostique* a été employé pour la première fois par Hoffmann (2) pour qualifier l'acte de la perception des corps par le toucher. Cette fonction peut être, d'après Hoffmann, abolie ou conservée dans des conditions très variables et elle ne dépend pas de l'abolition ou de la conservation d'un des modes de la sensibilité en particulier.

Cette expression est devenue plus usuelle et on en a fait le *sens stéréognostique* [Redlich (3), Wernicke (4), Aba (5), Bourdicaud-Dumay (6), Gasne (7), etc.], c'est-à-dire une fonction ayant une certaine autonomie. Quelques auteurs se sont préoccupés de chercher sa localisation corticale; les uns désignent comme siège de

(1) Dejerine, Sollier et Auscher. *Arch. de Physiologie*, 1890.

(2) Hoffmann. *Stereognostische Versuche, angestellt zur Ermittlung*, etc. Dissert. inaug. Strasbourg, 1883, et *Deutsche Archiv f. Klin. Medizin.*, 1884 et 1885.

(3) Redlich. Loc. cit. *Wiener klinische Wochenschrift*, 1893.

(4) Wernicke. Zwei Fälle von Rindenläsion. *Arbeiten aus der psych. Klinik.* Heft II, Breslau, 1895.

(5) Aba. *Étude clinique sur les troubles de la sensibilité générale.* Thèse de Paris, 1896.

(6) Bourdicaud-Dumay. *Recherches cliniques sur les troubles de la sensibilité générale, du sens musculaire et du sens stéréognostique*, etc. Thèse de Paris, 1897.

(7) Gasne. Sens stéréognostique et centres d'association. *Iconographie de la Salpêtrière*, 1898, n° 1, p. 46.

cette fonction les circonvolutions centrales, et Bourdicaud-Dumay indique même plus spécialement la région placée entre le tiers moyen et le tiers supérieur de la pariétale ascendante; d'autres mettent en cause le lobe pariétal (Redlich, Gasne, Bruns).

En réalité, si ce mot de stéréognostique est nouveau, la fonction qu'il désigne était connue depuis longtemps et interprétée plus exactement comme un phénomène psychique, résultant d'une association de sensations. Landry (1) disait déjà : « Le tact est une fonction passive et toute physique, mise en jeu par le contact, la douleur, la température; si on y ajoute une sensation nouvelle, le sens musculaire et la mise en activité des facultés de l'entendement qui appuient, jugent et rectifient les perceptions, c'est un phénomène actif, ce n'est plus le tact, c'est le toucher, qui peut être défini : l'ensemble des fonctions tactiles en état d'activité. »

Cette distinction du toucher et du tact existe dans un grand nombre d'ouvrages de physiologie et de psychologie (2), elle se retrouve dans des recherches plus récentes sur les localisations cérébrales; Dana, qui ne paraît pas avoir eu connaissance de l'expression de sens stéréognostique, parle du *toucher actif*, « procédé par lequel on apprécie la nature d'un objet placé dans la main ou sur la peau; dans cette recherche les sensibilités tactile et musculaire sont mises en jeu ainsi que le processus qui les met en association; c'est également cette fonction qui est la première atteinte et dans la plus large mesure dans les lésions de la zone motrice ».

C'est ensuite contre le mot lui-même que des réclamations se font entendre. V. Monakow proteste contre cette fonction mise à part sous le nom de sens stéréognostique ; « des impressions fort diverses y jouent un rôle, et les représentations mentales ont ici une importance encore plus grande que pour le sens musculaire ». Claparède remplace le mot de sens stéréognostique par celui de perception stéréognostique, et dit que cette dernière est conditionnée par la sensibilité.

Nous dirons du sens stéréognostique ce que nous avons dit du sens

(1) Landry. Recherches physiologiques et pathologiques sur les sensations tactiles. *Arch. gén. de médecine*, 1852, t. XXX, p. 49.

(2) Voir : Claparède. La perception stéréognostique. *Intermédiaire des biologistes*, 5 août 1898.

musculaire, on peut conserver le mot qui est utile dans la terminologie des observations cliniques, mais on ne peut faire de ces phénomènes complexes de l'activité cérébrale des fonctions indépendantes, localisées dans des régions distinctes de l'écorce.

§ 2. — **Observations.**

Parmi toutes les observations recueillies pendant notre internat à l'hôpital Lariboisière et à la Salpêtrière, nous avons choisi celles qui se rapportent à des malades suivis pendant un temps suffisant pour vérifier le résultat d'un premier examen.

Nous avons dû éliminer d'abord les observations de malades frappés d'apoplexie et mourant dans le coma au bout de quelques heures ou de quelques jours ; le plus souvent, on constate seulement une diminution de la sensibilité ou plus exactement une réaction moins marquée à la piqûre et à la brûlure du côté de la paralysie ; mais on trouve aussi que la réaction à la douleur est abolie ou conservée des deux côtés dans des cas où l'autopsie montre cependant une lésion unilatérale ; on peut même observer de l'hyperesthésie ; la courte durée de la maladie ne permet pas de faire la part des phénomènes de déficit et des phénomènes d'inhibition ou d'excitation.

Nous laissons également de côté un certain nombre d'observations incomplètes pour différentes raisons, soit que les malades fussent dans un état de déchéance intellectuelle trop profonde, soit que la période d'observation fût trop courte.

Nous donnons les autres observations en les résumant brièvement et en les classant d'après l'absence ou la présence de troubles de la sensibilité, et d'après la durée plus ou moins longue de la maladie.

I. — Observations d'hémiplégies sans troubles de la sensibilité

A. — *Hémiplégies récentes.*

Obs. 1. — Pierre J.., 52 ans, cocher, entré le 4 juin 1896 à l'hôpital Lariboisière, dans le service de M. le Dr Dreyfus-Brisac, salle Barth, n° 18.

De constitution robuste, ce malade n'a jamais fait de maladies graves. La veille il a senti son côté gauche s'engourdir, mais il n'a pas perdu connaissance.

État actuel. — Hémiplégie gauche légère, la commissure labiale est légèrement abaissée de ce côté, le bras gauche est plus faible et la marche est difficile, la jambe gauche traîne sur le sol. Réflexe rotulien exagéré du côté de la paralysie. Pas de troubles sphinctériens.

Sensibilité générale conservée. Le malade sent le frôlement d'un pinceau et en localise le contact ; il distingue le contact de la tête et de la pointe d'une épingle. Il reconnaît immédiatement le froid et le chaud.

Sens spéciaux intacts.

Évolution. — Amélioration rapide ; le malade est revu le 9 août ; le côté gauche est en état de contracture, mais le bras peut faire quelques mouvements, la marche est possible. La sensibilité est toujours intacte.

Obs. 2. — Jean R..., 71 ans, guillocheur, entré le 5 août 1896 à l'hôpital Lariboisière, dans le service de M. Dreyfus-Brisac, salle Woillez, n° 15.

Le 14 juillet dernier, il a senti que son côté droit devenait plus faible, pas de perte de connaissance. Le lendemain il marchait à peine.

État actuel, trois semaines après le début de la maladie. — Hémiplégie droite légère ; la commissure labiale est déviée, le bras plus faible, les doigts ne peuvent saisir un petit objet. La jambe traîne lorsque le malade marche. Réflexe rotulien exagéré à droite. Pas d'aphasie. Pas de troubles sphinctériens.

La sensibilité cutanée est intacte, la localisation du contact ou de la piqûre est exacte, et la notion de position des segments des membres est conservée. Pas de troubles des sens spéciaux.

Évolution. — Amélioration progressive ; puis, le 14 novembre, attaque d'apoplexie et mort après 8 heures de coma. A l'autopsie : hémorrhagie partie de l'hémisphère droit, ayant inondé les quatre ventricules et dilacéré la partie centrale des deux hémisphères ; on ne peut, sur l'hémisphère gauche, retrouver le foyer primitif, qui devait être central car l'écorce ne porte pas de lésion apparente.

Obs. 3. — Maria D..., 64 ans, ménagère, entrée le 17 juin 1896, à l'hôpital Lariboisière, salle Maurice Raynaud, n° 18.

Le 11 juin, hémiplégie droite survenue pendant la nuit, sans perte de connaissance.

État actuel (6 jours après). — Hémiplégie droite légère, commissure labiale et langue déviées, pas d'aphasie, mouvements du bras et de la jambe limités et faibles . Réflexe rotulien exagéré à droite. Constipation opiniâtre, miction impossible sans cathétérisme.

Sensibilité générale. — Le contact léger d'un pinceau est senti partout et localisé exactement ; les sensibilités douloureuse et thermique sont aussi développées que du côté gauche. La notion de position des membres est exacte. Sens spéciaux normaux.

Évolution. — Amélioration rapide : au moment de sa sortie, au mois d'août,

la malade peut marcher en traînant la jambe et se servir un peu de sa main droite. La sensibilité est restée intacte.

Obs. 4. — Victor B..., 80 ans, ébéniste, vient le 17 décembre 1897 à la consultation externe du Dr Dejerine, à la Salpêtrière.

Le 10 octobre dernier, il a eu une attaque d'apoplexie et il est resté quelques heures sans connaissance, et 15 jours sans parler.

Etat actuel (2 mois après le début de la maladie). — Le malade parle correctement sans aphasie ni dysarthrie, la face n'est pas déviée, le bras droit est presque immobile et la main droite présente de l'œdème chronique. La jambe droite traîne. Réflexe rotulien exagéré des deux côtés.

Sensibilité tactile conservée même pour un contact très léger et avec une localisation exacte ; pour la figure il en est de même. La sensibilité thermique est émoussée, le malade ne reconnaît pas tout de suite le froid et le chaud, mais c'est probablement à cause de la température extérieure, car le côté gauche du corps ne sent pas mieux que le droit.

Obs. 5. — Alfred C..., 64 ans, tailleur. Consultation externe de M. le Dr Dejerine, à la Salpêtrière.

Pas d'antécédents héréditaires ou personnels. En avril 1896, première crise d'épilepsie partielle, limitée à la jambe ; huit à dix jours après, crise débutant par la jambe et s'étendant au bras. Depuis lors il a une ou deux crises par mois, et lorsqu'elles sont très fortes la face se met à grimacer. Pas d'ictus au cours de ces accès. Le côté gauche s'est affaibli progressivement.

État actuel (février 1897). — Hémiplégie gauche légère : la face n'y participe pas, le bras est faible et le malade ne peut se servir de sa main pour exécuter des mouvements exigeant de l'adresse. La jambe traîne lorsqu'il marche.

La sensibilité est conservée pour le contact et la douleur avec localisation exacte du point touché. Pour la température le malade reconnaît bien le froid et le chaud. Sens spéciaux intacts.

Obs. 6. — Jeanne L..., 43 ans, journalière, entrée le 2 septembre 1896 à l'hôpital Lariboisière, service de M. le Dr Dreyfus-Brisac, salle Maurice Raynaud, n° 7.

Femme suspecte au point de vue de la syphilis : il y a trois ans elle a eu une fausse couche, et en même temps ses cheveux se sont éclaircis. Pas de signes apparents de syphilis. Le 1er septembre, elle tombe frappée d'hémiplégie gauche, mais sans perte de connaissance ; le lendemain on la conduit à l'hôpital.

État actuel. — Hémiplégie gauche complète avec participation de la face, les membres sont inertes. Incontinence d'urine et des matières fécales. Réflexe rotulien plus fort à gauche.

Sensibilité. — Pas de différence entre le côté gauche et le côté droit. La localisation du contact cutané est exacte et la notion de position des membres est conservée.

Évolution. — La malade est sortie de l'hôpital quelque temps après, sans amélioration, au point de vue de la mobilité ; la sensibilité générale était toujours indemne.

Obs. 7. — Joseph F..., 68 ans, charpentier, entré le 15 juin 1896, à l'hôpital Lariboisière, baraquement, lit n° 16.

Ce malade souffrait fréquemment depuis deux ans de vertiges ; le 5 juin il eut de la céphalée et des fourmillements dans les jambes, et le 6 juin il sentit le côté droit du corps s'affaiblir, il rentra et s'alita.

État actuel, le 16 juin. — Hémiplégie droite. Parésie du facial inférieur, bras immobile, la jambe fait quelques mouvements, mais le malade ne peut se tenir debout. Réflexes rotulien et oléecrânien exagérés à droite, pas de troubles sphinctériens. Pas d'aphasie, mais le malade est dans un état d'hébétude qui rend difficile l'examen de la *sensibilité :* pour le contact la sensibilité cutanée est conservée, mais le point touché est mal localisé ; pour la douleur le malade ne réagit pas toujours à une piqûre légère, mais il en est de même pour le côté gauche ; la sensibilité thermique est intacte. La notion de position pour les segments du bras droit est un peu plus altérée.

Sens spéciaux : pas de rétrécissement du champ visuel, l'ouïe et le goût sont égaux à droite et à gauche, l'odorat est affaibli des deux côtés.

Évolution. — Lorsque nous revoyons ce malade au mois d'août, l'état de la motilité ne s'est guère amélioré, il ne peut sortir de son lit, mais à ce moment la sensibilité est intacte, la localisation du contact cutané et la notion de position des membres paralysés sont aussi développées à droite qu'à gauche.

Remarques. — Dans les quatre premières observations l'hémiplégie, très incomplète au début, s'est en outre rapidement améliorée ; on peut supposer que la lésion est très circonscrite : on trouve dans trois de ces cas un symptôme assez fréquent dans les hémiplégies de faible intensité, à savoir l'exagération du réflexe rotulien dès le début de la maladie.

Dans l'observation 5, l'épilepsie jacksonnienne s'est compliquée au bout d'un certain temps de phénomènes paralytiques, peu accusés il est vrai ; on peut supposer qu'avec les progrès de la maladie la symptomatologie doit être devenue plus précise ; malheureusement ce malade a cessé au bout de quelque temps de venir à la consultation externe.

Dans les observations 6 et 7, il s'agit au contraire d'une hémiplégie complète, réduisant les malades à l'impotence absolue ; la sensibilité est conservée en entier dans un cas, à peine émoussée au début dans l'autre cas. On pourrait supposer que la lésion siège dans l'étage

antérieur de la protubérance ou dans le pied du pédoncule, régions où les voies motrices sont relativement séparées des voies sensitives ; mais on aurait presque sûrement en même temps des symptômes de lésions des nerfs crâniens (IIIe, Ve, VIe, VIIe paires). D'ailleurs une lésion des voies motrices dans la capsule interne et la couronne rayonnante peut se produire sans qu'il y ait en même temps une altération de la sensibilité générale. (Voir cas X et XII.)

B. — *Hémiplégies anciennes sans troubles de la sensibilité.*

Obs. 8. — A..., marchande de légumes, 41 ans; syphilis conjugale à l'âge de 28 ans; treize ans après, attaque d'apoplexie, hémiplégie droite et aphasie. Huit mois après elle se présente à la consultation de M. le Dr Dejerine à la Salpêtrière.

Etat actuel en mars 1897. — Aphasie très améliorée, la malade parle bien, cependant son vocabulaire est encore restreint, elle lit facilement. Hémiplégie droite avec contracture, la jambe droite fauche pendant la marche, le bras droit est impotent, la face n'est pas paralysée.

Sensibilité générale. — Pas de différence entre le côté droit et le côté gauche pour la sensibilité tactile, douloureuse et thermique, la localisation cutanée est très exacte ainsi que la notion de position des membres.

Les sens spéciaux sont normaux.

Obs. 9. — Marguerite G..., 21 ans, couturière, entrée le 26 octobre 1896 à la Salpêtrière, service de M. le Dr Dejerine, salle Pinel, no 2.

Son père est mort tuberculeux, sa mère et ses cinq frères et sœurs sont bien portants. Réglée à l'âge de 15 ans, elle a eu depuis lors des syncopes fréquentes, puis elle devint très anémique. En octobre 1894, deux ou trois jours après une peur, dit-elle, elle eut une crise de fou rire puis de larmes et brusquement tomba frappée d'hémiplégie droite avec aphasie. La parole est revenue progressivement, et actuellement la malade parle sans embarras.

État actuel (deux ans après le début de l'hémiplégie).— La face qui était paralysée au début de la maladie ne l'est plus, le bras droit a repris une partie de ses mouvements, mais la main est encore faible et les doigts ne peuvent remuer. La jambe traîne pendant la marche. Les réflexes tendineux sont un peu exagérés à droite.

Sensibilité. — La malade se souvient que huit jours après le début de l'hémiplégie, le médecin qui la soignait examina la sensibilité en piquant la peau avec une épingle et que la piqûre était moins sensible à droite. Actuellement on ne trouve aucune altération de la sensibilité tactile, douloureuse ou thermique et des sens spéciaux. Le champ visuel n'est pas rétréci.

Il n'existe chez cette malade ni lésion cardiaque, ni antécédents spécifiques pouvant expliquer la lésion cérébrale. L'hémiplégie, quoique peu accentuée,

est restée dans ce même état d'impotence et de contracture partielles ; la malade a été observée pendant plus de deux ans dans le service et à la consultation externe.

Obs. 10. — Anna G..., 33 ans, femme de chambre, service de M. le Dr Dejerine, salle Parrot, 21. Femme atteinte de rétrécissement mitral pur.

A l'âge de 31 ans, attaque d'apoplexie, hémiplégie droite avec aphasie motrice. Amélioration rapide de l'aphasie. Amélioration de l'hémiplégie au point de rendre possible l'usage de la main droite pour l'écriture, malgré un degré notable de contracture.

L'examen de la sensibilité, deux ans après, montre qu'il n'existe à cette époque aucune altération de la sensibilité générale ou spéciale, et que la localisation cutanée et la notion de position des membres sont aussi développées à droite qu'à gauche. (Cette malade est morte subitement la même année, mais l'autopsie a été refusée par la famille.)

Obs. 11. — Emilie C..., 35 ans, employée, service de M. le Dr Dejerine, salle Vulpian, n° 21. — A l'âge de 20 ans, fièvre typhoïde ; un an après, rhumatisme articulaire aigu avec endocardite. A l'âge de 30 ans, attaque d'apoplexie, coma pendant trois jours, hémiplégie droite avec aphasie ; au bout de six mois, la parole revient et s'améliore ensuite progressivement.

État actuel (en 1896, cinq ans après le début de l'hémiplégie). — La malade parle correctement mais avec quelque hésitation, le bras droit a repris presque tous ses mouvements, mais il est faible et en état de contracture. La malade ne peut écrire que de la main gauche. La jambe droite fauche.

Sensibilité générale. — Le médecin qui l'avait soignée au début de sa maladie avait remarqué qu'elle ne sentait pas la piqûre d'une épingle sur le côté droit du corps. Actuellement la sensibilité tactile, douloureuse et thermique est rétablie et aussi développée sur le côté droit du corps qu'à gauche. La localisation cutanée et la notion de position des membres sont exactes.

Du côté des *sens spéciaux*, on ne trouve à noter qu'une anosmie du côté gauche dont la malade ne sait pas la cause, et une diminution générale du sens du goût qui est moins précis depuis l'attaque d'hémiplégie.

Obs. 12. — Hélène S..., cuisinière, 54 ans, salle Bernard Palissy, n° 18, service de M. le Dr Dejerine.

Syphilis conjugale à 28 ans. A 42 ans, syphilides tertiaires sur la jambe droite ; à 43 ans, hémiplégie droite avec aphasie ; cette dernière a guéri dans l'espace de deux ans.

État actuel. — Hémiplégie droite avec contracture.

Sensibilité. — La malade se souvient qu'au début de sa paralysie elle ne sentait pas son bras droit et le perdait dans le lit ; actuellement on ne trouve aucune altération de la sensibilité générale ou des sens spéciaux du côté droit.

Obs. 13. — L..., 61 ans, service de M. le Dr Dejerine, salle Denis-Papin, n° 41.

A l'âge de 22 ans, hémiplégie droite avec aphasie. Guérison de l'aphasie en six mois. L'hémiplégie s'est lentement améliorée.

État actuel (9 ans après le début de l'hémiplégie). — Le malade marche en traînant un peu la jambe, le bras droit est un peu faible et légèrement contracturé, mais elle s'en sert pour manger et pour coudre. Les réflexes tendineux sont exagérés à droite.

La sensibilité est intacte dans toutes ses modalités.

Obs. 14. — R..., 73 ans, service de M. le Dr Dejerine, salle Denis-Papin, n° 39.

En 1892, attaque d'hémiplégie droite avec aphasie, mais l'aphasie n'a duré que trois jours. Au bout de six mois, la malade pouvait marcher, mais le bras est resté impotent et en état de contracture permanente. Pendant l'hiver 1893-94, ont commencé à se manifester dans le bras des mouvements involontaires, ces mouvements sont choréiformes, se manifestant à l'état de repos et dans les mouvements volontaires ; le membre inférieur a commencé à trembler après le membre supérieur, les oscillations sont moins étendues.

La sensibilité générale et spéciale, examinée en 1896, est normale, la localisation du point touché et la notion de position des membres sont conservées.

Remarques. — Dans les observations 7-13, il s'agit d'une hémiplégie compliquée d'aphasie motrice, survenue chez des malades relativement : la plus âgée a été frappée à l'âge de 43 ans. Dans tous ces cas, l'aphasie a subi une amélioration rapide ainsi que les phénomènes paralytiques ; il est donc probable que la lésion corticale n'est pas très considérable ; les troubles de la sensibilité ont pu disparaître également par une suppléance analogue ; ils sont mentionnés d'une façon très précise dans les antécédents des observations 9, 11, 12.

Dans le dernier cas, observation 14, l'aphasie ne s'est manifestée que pendant trois jours au plus : la lésion est plus probablement sous-corticale ou centrale ; on peut remarquer aussi que cette observation ne répond pas à la description classique de l'hémichorée post-hémiplégique avec hémianesthésie ; cette dernière fait en effet défaut.

II. — Observations d'hémiplégies avec troubles de la sensibilité

Obs. 15. — Eugène F..., 51 ans, bijoutier, atteint d'hémiplégie gauche depuis le mois de mai 1897, se présente à la consultation externe de la Salpêtrière en novembre de la même année.

État actuel (6 mois après le début de la maladie). — La face n'est pas paralysée, le bras gauche est immobilisé et en état de contracture, la jambe gauche

traîne pendant la marche. Réflexe rotulien exagéré à gauche. Pas de troubles sphinctériens.

Sensibilité générale. — Diminution de la sensibilité tactile, douloureuse et thermique du côté gauche, plus marquée sur les membres que sur le tronc et sur le tronc qu'à la face; sur la ligne médiane la sensibilité revient progressivement quand on passe sur le côté droit. La localisation cutanée est très imparfaite.

Sens spéciaux. — Pas de rétrécissement du champ visuel, ni de diminution de l'ouïe. Le goût et l'odorat sont affaiblis également des deux côtés.

Obs. 16. — Yvonne F..., 29 ans, modiste, entrée le 1er septembre 1897 à la Salpêtrière, service de M. le Dr Dejerine, salle Pinel, no 29.

Attaque de rhumatisme articulaire aigu à l'âge de 17 ans, lésion cardiaque (insuffisance mitrale). Le 1er novembre 1895 elle apprend la mort subite de son enfant et tombe sans connaissance, frappée d'hémiplégie gauche. Elle n'a pu marcher qu'au bout de 17 mois.

État actuel (2 ans après le début de l'hémiplégie). — La face, qui était paralysée du côté gauche, a repris ses mouvements, il ne reste qu'une légère asymétrie, visible lorsque la malade rit. Le bras gauche n'est mobile qu'au niveau de l'épaule; la main et les doigts sont immobiles, le réflexe oléocrânien et le réflexe du poignet sont exagérés. Le membre inférieur traîne dans la marche.

Sensibilité générale. — On note que sur le côté gauche du corps : 1o la sensation de contact est affaiblie un peu plus sur les membres qu'à la face et sur le tronc; 2o la sensibilité douloureuse est émoussée et la sensation douloureuse est moins forte que sur le côté droit ; quelquefois même la piqûre, si elle est légère, ne donne qu'une sensation de contact ; 3o la distinction entre le froid et le chaud est inexacte et lente ; le tube chaud ne provoque pas de sensation douloureuse après un contact un peu prolongé.

La localisation cutanée est imparfaite, surtout pour la sensibilité tactile.

Sens spéciaux. — Pas de rétrécissement du champ visuel, le goût et l'odorat sont intacts, l'ouïe seule est affaiblie à gauche avec diminution de la perception osseuse.

Obs. 17. — M..., âgée de 58 ans, mendiant, entré le 17 juin 1896 à l'hôpital Lariboisière, dans le service de M. le Dr Dreyfus-Brisac, baraquement, lit no 1.

Ce malade, devenu aveugle à 23 ans, à la suite d'une ophtalmie purulente, vivait de la charité publique ; il est tombé malade le 13 juin.

A son entrée à l'hôpital on observe une hémiplégie droite légère permettant encore l'usage de la main droite pour manger ; la jambe droite traîne pendant la marche. Le réflexe rotulien est exagéré de ce côté. L'aphasie est presque totale, le malade dit quelques mots : son nom, oui, non, jamais.

Sensibilité générale. — Contact, diminution sur le côté droit du corps sauf à la face. Sensibilité douloureuse : sur tout le corps la piqûre provoque des soubresauts et des plaintes vives; cette hyperalgésie est un peu moins considérable

à droite. Sensibilité thermique : on ne peut savoir si le malade distingue le chaud et le froid, mais un voit facilement qu'il faut un contact prolongé sur le côté droit pour provoquer une impression désagréable avec un tube à 60° ou à — 5°. La localisation cutanée et la notion de position des membres ne semblent pas altérées du côté droit.

Sens spéciaux. — Pour l'ouïe, l'olfaction et le goût on ne trouve pas non plus de déficit plus marqué de ce côté.

Ce malade a été suivi jusqu'au mois d'octobre 1897 : il s'est affaibli par le repos au lit plutôt que du fait de l'hémiplégie, qui a diminué ; son aphasie s'est améliorée, mais l'intelligence a subi une déchéance considérable. La sensibilité tactile, douloureuse et thermique est toujours en état d'infériorité sur le côté droit du corps, mais la localisation cutanée est restée aussi exacte qu'au début.

Obs. 18. — Cécile F..., 27 ans, hospice de la Salpêtrière, service de M. le Dr Dejerine, salle Vulpian.

Atteinte d'un rétrécissement mitral, elle a eu à la suite de couches une hémiplégie droite avec aphasie en février 1894.

État actuel (deux ans après le début de la maladie). — Le bras droit est encore faible et la malade ne peut se servir de sa main. Elle marche en fauchant. Les réflexes tendineux sont exagérés du côté paralysé. L'aphasie est considérablement améliorée.

Sensibilité générale. — La sensibilité tactile étudiée en effleurant la peau avec un pinceau de charpie, est légèrement diminuée du côté de la paralysie ; sur la main droite un contact léger n'est pas perçu, sur le reste du côté droit il est perçu sans retard de la perception, mais, par contre, la malade ne peut distinguer si on appuie fortement ou faiblement sur la peau. La sensibilité douloureuse n'est pas affaiblie. Pour la sensibilité thermique on remarque que la malade ne distingue pas toujours le contact d'un flacon chaud (65°) et celui d'un flacon froid (0°) ou bien il y a retard considérable de la perception. Si on laisse ces flacons en contact prolongé avec la peau, le froid donne une impression douloureuse plus vive que le chaud.

La localisation est en général exacte, sauf pour la main droite ; la pression sur ce point est le plus souvent rapportée à l'avant-bras ou au bras.

La notion de position des membres est conservée même pour la main et les doigts que la malade retrouve facilement les yeux fermés.

Sens spéciaux. — L'œil droit est malade depuis la première enfance, l'œil gauche a un champ visuel normal, l'ouïe et le goût sont conservés. L'odorat est affaibli à gauche.

Obs. 19. — M..., 40 ans, négociant. Consultation externe de M. le Dr Dejerine, hospice de la Salpêtrière. Syphilis. Quelques années après, à l'âge de 47 ans, hémiplégie gauche.

État actuel (3 ans après le début de la maladie). — Hémiplégie gauche avec un faible degré de contracture. De la paralysie faciale il ne reste qu'un peu de difficulté à mâcher les aliments du côté gauche. Le bras gauche a

recouvré une grande partie de sa motilité ; mais la main est encore inhabile. La jambe traîne et fauche. Réflexe rotulien exagéré à gauche, pas de trépidation spinale du pied.

Sensibilité générale. — Sensibilité tactile : le contact léger d'un pinceau n'est pas senti sur le côté gauche du corps, sauf à la face ; pour que le contact soit perçu, il faut appuyer davantage et le répéter plusieurs fois. La sensibilité douloureuse est intacte. Sur tout le côté gauche du corps, une piqûre même légère est perçue, et l'impression douloureuse est aussi forte que sur le côté droit. La sensibilité thermique n'est pas parfaite du côté hémiplégique ; pour un contact rapide la distinction d'un tube chaud et d'un tube froid n'est pas possible ; si le contact est plus prolongé, la malade perçoit le froid ou le chaud, mais la sensation douloureuse est moins vive que du côté droit.

La localisation sur la surface cutanée est imparfaite pour les sensations de contact simple, les écarts sont parfois considérables : le bras est indiqué pour l'avant-bras, le poignet pour la main. On ne retrouve pas ces erreurs dans la localisation de la piqûre qui est parfaite, et dans la recherche de la position des membres dans l'espace, car le malade retrouve bien, les yeux fermés, le bras, le poignet ou les doigts paralysés.

Sensibilité spéciale. — Le champ visuel présente pour le blanc un léger degré de rétrécissement concentrique (30°-40°), pas de dyschromatopsie. L'ouïe et le goût sont conservés, l'olfaction est insuffisante, mais le malade dit qu'il a toujours mal senti les odeurs.

Obs. 20. — Angélique R..., 59 ans, service de M. le Dr Dejerine, salle Pinel, n° 10.

Il y a trois ans, hémiplégie droite avec aphasie. De l'aphasie il ne reste qu'une grande lenteur dans l'élocution. Amélioration de l'hémiplégie droite : le bras est faible et la main est inhabile. La jambe traîne. Réflexes exagérés à droite.

Sensibilité générale. — Pour le contact, très légère diminution du côté droit du corps sauf la face, sans erreurs de localisation. Sensibilité douloureuse ; la moitié droite du corps et le bras droit sentent moins bien la piqûre que les parties symétriques du côté gauche. Sensibilité thermique : le froid et le chaud sont reconnus immédiatement, mais, au dire de la malade, l'impression est moins vive qu'à gauche. Sens musculaire : les mouvements du bras droit sont peu étendus mais se font aussi bien lorsque les yeux sont fermés. La notion de position est conservée.

Sens spéciaux. — Le champ visuel n'est pas rétréci. L'ouïe est affaiblie à droite. L'odorat et le goût sont égaux des deux côtés.

Obs. 21 — Adèle B..., 27 ans, batteuse d'or, entrée le 20 juin 1896 dans le service de M. le Dr Dejerine, salle Pinel, n° 16. Syphilis suspecte, deux fausses couches, dont une 3 ans avant le début de l'hémiplégie. Cette dernière a débuté brusquement il y a trois ans, la malade a été deux jours dans le coma, elle est restée hémiplégique droite et aphasique. Au bout de 6 mois elle commença à parler, et au bout de 12 mois elle put marcher.

État actuel. — La face est encore un peu asymétrique, le bras droit est en état de contracture très marquée et les doigts restent en flexion forcée. La jambe fauche. Les réflexes tendineux sont exagérés de ce côté, avec trépidation spinale du pied droit. La parole n'est revenue que partiellement, la lecture est difficile, la malade peut écrire avec la main gauche, mais elle ne peut que copier.

Sensibilité générale. — La sensibilité tactile est presque abolie pour le contact du pinceau de charpie sur le bras droit ; elle est affaiblie à un moindre degré sur le membre inférieur du même côté, elle est presque normale sur la moitié droite du tronc et de la face. La sensibilité à la piqûre est beaucoup moins altérée, ce n'est qu'à la face externe du bras qu'on trouve une zone où cette sensibilité est émoussée. Sensibilité thermique : Le contact d'un flacon froid (— 5°) est senti immédiatement ; la malade dit que l'impression douloureuse produite par ce contact est moins vive que du côté droit. Pour la chaleur (65°) on note sur toute la moitié droite du corps, y compris la face, une diminution notable de la sensibilité avec retard dans la perception et affaiblissement de la sensation douloureuse.

La localisation cutanée est altérée pour le contact et la douleur, et les écarts dans l'indication du point de contact sont parfois considérables ; le bras est indiqué pour la main, le genou pour le pied. La notion de position des membres est relativement plus précise ; cependant pour les doigts de la main droite la malade n'arrive qu'en tâtonnant à les toucher lorsqu'elle a les yeux fermés.

Sens spéciaux. — Champ visuel normal. Ouïe et le goût également. L'odorat est diminué à droite.

Obs. 22. — Eugénie V..., 46 ans, cuisinière, se présente le 27 mars 1897 à la consultation externe de M. le Dr Dejerine.

Il y a trois ans elle a été frappée d'hémiplégie gauche à début lent et sans perte de connaissance. Au bout de 10 jours elle pouvait faire quelques pas, et au bout de 6 mois elle se servait un peu de sa main gauche.

État actuel (3 ans après le début de l'hémiplégie). — Amélioration considérable de la paralysie. La face est légèrement asymétrique et la langue un peu déviée. Le bras droit a recouvré presque tous ses mouvements, mais ils sont lents et inhabiles. La jambe fauche un peu et le pied traîne sur le sol dans la marche. Les réflexes tendineux sont exagérés à gauche.

La sensibilité générale était, au début de la maladie, très altérée, la piqûre n'était pas douloureuse ; actuellement il n'y a qu'un léger déficit sur le côté gauche du corps. La sensibilité tactile est rétablie, mais la malade n'apprécie pas très bien la nature d'un contact léger. Pour la sensibilité douloureuse on voit qu'il ne lui est pas toujours possible de distinguer le contact de la tête ou de la pointe de l'épingle. Cette hypoalgésie est plus marquée sur la moitié gauche du tronc et à la racine des membres. Sensibilité thermique : l'appréciation d'un contact chaud ou froid est souvent incorrecte sur la moitié gauche de la face, le cou, le thorax, et l'avant-bras du même côté.

La localisation cutanée n'est pas parfaite pour le côté droit du corps. La notion de position des membres et conservée.

Les sens spéciaux sont normaux.

Obs. 23 (1) — Georges M..., 25 ans caoutchoutier, entré le 23 avril 1896 à l'hôpital Laennec, dans le service de M. le Dr Klippel, salle Velpeau, n° 51.

Son père est mort de variole hémorrhagique ; sa mère est atteinte de débilité intellectuelle ; elle est éthylique, elle a eu huit enfants, un d'entre eux est épileptique. M... a eu la fièvre typhoïde, la rougeole, une coxalgie à 8 ans, et à l'âge de 22 ans il a été soigné à l'hôpital du Midi pour la syphilis. La même année il fut frappé d'hémiplégie droite et d'aphasie.

État actuel (3 ans après le début de la maladie). — Hémiplégie droite avec contracture. La face n'est pas prise, le bras droit est en flexion et presque immobile. La jambe droite ne peut servir pour la marche. Les réflexes tendineux sont très exagérés de ce côté. Les mouvements peu étendus que fait le malade avec son bras ou sa jambe droite sont aussitôt accompagnés d'un tremblement rythmé que le malade arrête avec sa main gauche.

Aphasie presque totale, le malade dit oui et non. Pas de surdité verbale ; les questions sont bien comprises et la mimique est conservée. Cécité verbale : le malade ne reconnaît que son nom, celui de son frère, et celui de son village quand il est en écrit en lettres majuscules.

Sensibilité générale. — La sensibilité tactile est abolie sur toute la moitié droite du corps y compris le scrotum, la face, la moitié droite de la cavité buccale. Quand on arrive vers la ligne médiane sur la face ou le tronc, la sensibilité reparaît progressivement, mais l'anesthésie se prolonge encore un peu au delà. Le chatouillement de la plante du pied n'est pas senti par le malade, mais il provoque un mouvement de flexion de la jambe sur la cuisse.

Sensibilité douloureuse : l'hémianesthésie est moins complète que pour le tact ; la piqûre est perçue sur les muqueuses, elle est moins émoussée sur la ligne médiane, elle reparaît quand on passe au côté gauche.

Sensibilité thermique : l'examen est difficile à cause de l'aphasie. Cependant il est certain que le côté droit du corps ne sent pas le contact rapide du tube chaud ou du tube froid, et que le contact prolongé ne provoque pas de sensation douloureuse.

La localisation cutanée ne peut être exactement étudiée à cause de l'intensité de l'hémianesthésie. La notion de position des membres reste assez développée, car quand on déplace la main droite, le malade, les yeux fermés, la retrouve dans les différentes positions.

Sens spéciaux. — Vue : hémianopsie latérale droite ; l'ouïe est affaiblie des deux côtés. Pour l'olfaction et le goût on ne peut faire un examen précis.

Obs. 24. — Henri L..., 45 ans, journalier, entré le 18 septembre 1896 à

(1) Cette observation et la suivante ont été prises à l'hôpital Laennec, grâce à l'obligeance de M. le Dr Klippel et de notre collègue et ami Lefas.

l'hôpital Laënnec, dans le service de M. le Dr Klippel, salle Velpeau, no 54.

Cet individu, sans antécédents névropathiques, héréditaires ou personnels, contracte la syphilis à l'âge de 22 ans. Deux ans après, il est atteint d'hémiplégie droite, avec aphasie; cette dernière ne dure que quelques jours; il était en même temps absolument insensible à la piqûre du côté droit ; au bout de deux ans et demi il sort de l'hôpital, ne conservant de cette hémiplégie qu'un peu d'inhabileté de la main droite, dont il se servait cependant pour travailler, et en particulier pour écrire. De 26 à 39 ans, il présente plusieurs accidents de syphilis tertiaire, gommes cutanées, perforation du voile du palais. A l'âge de 39 ans, il tombe un jour sans connaissance, frappé d'hémiplégie droite avec aphasie. L'aphasie dure plus longtemps que la première fois; au bout de trois mois seulement, il recommence à parler, mais il ne put se tenir sur ses jambes qu'au bout de six mois.

État actuel (six ans après le début de la maladie). — Hémiplégie droite *sans contracture*. Le bras droit est inerte et flasque ; il n'oppose aucune résistance aux mouvements passifs et retombe comme une masse dès qu'on le lâche. La jambe droite ne fait que quelques mouvements peu étendus et le malade marche en la traînant. Le réflexe rotulien est totalement aboli de ce côté. La face n'est pas paralysée. Pas d'incontinence des sphincters. La parole est revenue, mais L... éprouve parfois un peu de difficulté à trouver un mot. Il peut écrire de la main gauche, spontanément et sous dictée.

Sensibilité générale. — Sensibilité tactile. Hémianesthésie de toute la moitié droite du corps jusqu'au cou, absolue, car une forte pression sur les téguments n'est pas plus sentie que le contact du pinceau. Sur la ligne médiane, l'anesthésie s'arrête net. Sur le cou et la face, elle est moins complète, elle ne s'étend pas à la muqueuse buccale et linguale, mais le réflexe pharyngien est très diminué. La conjonctive droite est insensible.

Sensibilité douloureuse : hémianalgésie complète sur les membres ; on peut enfoncer profondément l'épingle sans provoquer de sensation douloureuse ; elle est moins absolue sur le tronc, sur le cou et la face, où il n'y a qu'une légère différence par rapport au côté gauche.

Sensibilité thermique : hémianesthésie droite absolue sur les membres, moins intense sur le tronc, le cou et la face.

La localisation cutanée n'existe pas sur les membres, mais sur le thorax, et pour la piqûre elle se fait sans écarts bien appréciables. La notion de position des membres est très affaiblie pour le côté droit.

Sensibilité spéciale. — Vue. Pas d'hémianopsie latérale, mais à un examen sommaire, sans campimètre, on trouve un degré notable de rétrécissement concentrique du champ visuel. L'ouïe est abolie à droite ; le malade n'entend la montre qu'appliquée sur l'oreille et la perception osseuse est abolie, mais quand on lui parle il entend de cette même oreille droite. L'olfaction est diminuée des deux côtés. Le goût est conservé.

Obs. 25. — C..., 33 ans. Service de M. le Dr Dejerine, salle Velpeau, no 19. Mariée, mère de huit enfants bien portants ; elle eut en 1891, trois semaines

avant son dernier accouchement, une otite gauche, suivie de paralysie faciale; quinze jours après l'accouchement : céphalée intense du même côté que la paralysie faciale; on diagnostique un abcès cérébral, et la malade est trépanée à l'hôpital Cochin ; au cours de l'opération pratiquée sur la région des circonvolutions centrales, il se produit une hernie cérébrale volumineuse, qui détruit l'écorce sur une grande étendue. La malade devient aussitôt hémiplégique droite et aphasique.

État actuel en 1896 (cinq ans après le début de l'hémiplégie). — Paralysie faciale gauche totale (paralysie périphérique). — Hémiplégie droite avec contracture, le bras droit ne fait que des mouvements étendus. A la jambe, l'impotence et la contracture sont moins marquées et la malade marche assez facilement ; le réflexe rotulien est cependant exagéré.

Aphasie presque totale, quelques mots seulement sont prononcés. Pas de surdité verbale. La malade comprend très bien toutes les questions qu'on lui pose et la mimique est très expressive.

Sensibilité générale. — La sensibilité tactile est presque rétablie, le contact léger d'un pinceau est senti sauf à la face dorsale de la main et des doigts paralysés. Cependant on remarque que sur le côté paralysé, la malade n'apprécie pas comme sur le côté sain la différence entre une pression légère et une pression plus forte.

Pour la sensibilité douloureuse, on retrouve cette même altération dans la notion de l'intensité du contact; en effet, la malade indique bien si on la touche avec la tête ou avec la pointe de l'épingle, mais elle ne fait pas pour le côté droit du corps de différence entre une piqûre légère et une piqûre profonde.

Sensibilité thermique : La sensibilité pour le contact du flacon froid (— 5°) est conservée, mais moins parfaite que du côté gauche, et cette hypoesthésie est plus accusée à l'extrémité des membres. Pour le chaud (+ 65°) la sensibilité est beaucoup plus altérée, et c'est encore au niveau de l'avant-bras et de la jambe droite qu'on trouve le déficit le plus considérable ; sur la moitié droite du tronc, la sensation douloureuse produite par la brûlure est très vive.

La localisation cutanée est très affaiblie du côté droit, les écarts sont considérables. La notion de position des segments des membres est également très altérée, et les yeux fermés, la malade ne les trouve qu'en tâtonnant si on les déplace.

Sens spéciaux. — L'ouïe est abolie à gauche. Otite scléreuse avec adhérences du tympan. Le goût est altéré, surtout sur la moitié gauche de la langue. La vue et l'olfaction sont intactes.

Obs. 26. — D..., 54 ans, lingère, entre le 4 juin 1895 à la Salpêtrière, service de M. le Dr Dejerine, salle Pinel, no 6.

Sans antécédents héréditaires ou personnels importants ; elle eut, il y a 5 ans, subitement, une paralysie du côté droit, elle fut aphasique quinze jours seulement. La motilité revint également assez vite mais avec un tremblement très marqué au bras et à la jambe à l'occasion des mouvements volontaires. Le tremblement de la jambe a duré 2 ans.

État actuel (5 ans après le début de l'hémiplégie). — Pas d'aphasie. Pas de paralysie faciale. Le membre supérieur droit ne tremble pas au repos, mais dans les mouvements volontaires il se porte à droite et à gauche : mouvements choréiformes à grandes oscillations, la main et les doigts tremblent aussi lorsque la malade veut les mobiliser et elle ne peut s'en servir pour des ouvrages fins. On ne peut juger de l'état de la force musculaire, la contraction étant intermittente. La jambe ne présente plus de mouvements désordonnés et la marche est possible. Le réflexe rotulien n'est pas exagéré.

Sensibilité générale très altérée, hémianesthésie droite pour les trois modes de sensibilité. La sensibilité tactile est très nettement diminuée du côté droit sur le tronc, les membres, la face et la langue. La diminution du tact est plus marquée à l'extrémité des membres.

La sensibilité douloureuse est diminuée aussi, mais à un moindre degré, sauf à l'avant-bras et à la main où la piqûre est à peine sentie. La malade a remarqué elle-même qu'elle pouvait se couper les doigts sans éprouver de sensation douloureuse.

Sensibilité thermique. Sur toute la moitié droite du corps, le chaud et le froid ne sont pas différenciés et ne provoquent pas de sensation douloureuse.

Localisation cutanée très imparfaite du côté droit; écarts considérables pour le contact et la piqûre. La notion de position du bras droit est altérée, et dans les mouvements choréiformes, la malade ne reconnaît pas les yeux fermés dans quelle direction se porte son bras droit.

Sens spéciaux. — Vue : pas d'hémianopsie, ni de rétrécissement concentrique du champ visuel, mais dyschromatopsie très accusée : le bleu est confondu avec le vert, le brun avec le gris, le rose avec l'orange, etc. La gustation est abolie sur la partie antérieure de la langue, elle reparaît sur le voile du palais. L'odorat est normal, l'ouïe est affaiblie à gauche.

Obs. 27. — Rosalie V..., 48 ans, journalière, hospice de la Salpêtrière, service de M. le Dr Dejerine, salle Vulpian, n°4.

En 1890, hémiplégie droite avec aphasie totale.

État actuel (6 ans après). — Hémiplégie droite avec participation du facial inférieur, le bras est impotent, la jambe droite fauche. Amélioration partielle de l'aphasie.

Sensibilité générale. — Le contact léger d'un pinceau est moins bien perçu sur la moitié droite du corps, il y a en particulier un retard de la perception très évident ; le membre inférieur est moins atteint que le bras droit et la moitié droite de la face et du tronc.

Pour la sensibilité douloureuse, la malade, qui n'est pas avertie qu'on va la piquer, ne perçoit d'abord qu'un simple contact pour une piqûre légère, puis la perception devient plus exacte, mais la sensation douloureuse est constamment moins intense à droite qu'à gauche.

Sensibilité thermique : le flacon contenant de la glace fondante provoque une sensation immédiate de froid à droite comme à gauche. Au contraire, avec le

flacon contenant de l'eau à 65°; on voit que le côté droit sent mal la chaleur, cette infériorité est plus marquée à l'extrémité des membres qu'à la racine et sur la moitié droite du tronc qu'à la face.

La localisation sur la surface cutanée est très imparfaite pour le côté droit, les écarts pour le contact ou la piqûre vont jusqu'à 10 et 12 cent. La notion de position est conservée pour les membres, mais la malade ne trouve pas sans hésitation les yeux fermés la position de tel ou tel doigt de la main droite.

Sens spéciaux. — Vue : pas d'hémianopsie, ouïe diminuée à gauche, olfaction et goût affaiblis des deux côtés.

Obs. 28. — Blanche B..., 18 ans, entrée le 6 août 1896 à l'hôpital Lariboisière dans le service de M. le Dr Dreyfus-Brisac, salle Maurice Raynaud, n° 26.

Née d'une mère bien portante et d'un père inconnu ; elle a eu dans son enfance la rougeole, la scarlatine et la coqueluche. A l'âge de 9 ans, elle était un jour en train de jouer lorsqu'elle perdit connaissance ; elle se réveilla paralysée du côté droit, la parole ne fut embarrassée que pendant un jour, l'usage de la jambe droite revint assez vite, la malade marchait cependant en boitant ; ce n'est qu'à l'âge de 13 ans qu'elle put recommencer à écrire de la main droite, mais elle n'a jamais pu s'en servir comme avant son attaque. En même temps que son hémiplégie, elle eut du strabisme interne, elle ne sait depuis quand sa vue a commencé à baisser et n'est allée que tout récemment consulter aux Quinze-Vingts où on lui a dit que la vue était abolie à droite (atrophie blanche) et que l'œil gauche était destiné à subir le même sort. Pas d'amélioration par l'iodure de potassium.

État actuel. — Il ne reste de l'hémiplégie droite qu'un léger degré de faiblesse du bras, un peu de boiterie de la jambe et de l'exagération des reflexes à droite.

Sensibilité générale. — Contact : diminution sur tout le côté droit du corps ; un contact très léger n'est pas perçu ; un peu plus fort il donne une sensation moins nette que sur le côté gauche.

Sensibilité douloureuse : La piqûre légère d'une épingle ne provoque qu'une sensation de contact ; pour la sensibilité thermique, le contact de la glace ou d'un tube à 60° est bien perçu, mais il est moins douloureux que sur le côté gauche du corps, un tube avec température moins élevée, 45° ou 50°, ne paraît pas à la malade être plus chaud que la température normale.

La localisation sur la surface cutanée est inexacte pour les contacts de faible intensité, au delà elle se fait normalement. La notion de position des membres est exacte pour le coté droit du corps.

Les sens spéciaux, sauf la vue sont normaux.

La malade est revue l'année suivante à la Salpêtrière ; l'état de la sensibilité est le même, mais l'œil gauche est arrivé à la cécité presque complète.

Obs. 29. — Esther P..., 65 ans, couturière, service de M. le Dr Dejerine, salle Chardon-Lagache, n° 12.

Hémiplégie droite et aphasie il y a dix ans. Au bout de six mois, elle a com-

mencé à parler et actuellement l'aphasie est presque complètement guérie.

État actuel. — Hémiplégie droite avec contracture. Le facial inférieur est parésié de ce côté et la langue légèrement déviée du côté sain. Le bras droit est immobile. La jambe droite fauche pendant la marche.

Sensibilité générale. — Le contact léger du pinceau de charpie n'est pas senti à droite; si on appuie davantage, il donne une sensation obtuse et mal appréciée ; cette hypoesthésie existe sur tout le côté droit du corps, mais elle est plus nette vers l'extrémité des membres et surtout à l'avant-bras et à la main.

Sensibilité douloureuse : La malade distingue mal la piqûre et la prend souvent pour un simple contact, le membre supérieur est plus anesthésique.

Sensibilité thermique : Le contact du flacon à — 5° provoque une sensation désagréable, moins vive que sur le côté gauche du corps, la malade accuse bien la sensation du froid ; il n'en est pas de même pour le flacon chaud (+ 65°) qui ne donne qu'une sensation de contact sur toute la moitié droite même à la face.

La localisation cutanée est peu altérée, les écarts de localisation pour le tact, la douleur sont à peine appréciables. La notion de position des membres est également bien conservée.

Sens spéciaux. — La vue est mauvaise, mais le champ visuel est normal. Le goût est affaibli des deux côtés, l'ouïe également (otite scléreuse), l'odorat est normal.

Obs. 30. — C..., ménagère, 68 ans, entrée le 24 mai 1897, dans le service de M. le Dr Dejerine, salle Larochefoucauld, n° 17.

Mariée à 48 ans, elle n'a pas eu d'enfants. A l'âge de 58 ans, hémiplégie gauche. Depuis lors elle est alitée.

État actuel (10 ans après le début de la maladie). — Hémiplégie gauche totale avec participation du facial inférieur, la malade ne peut siffler, elle ne peut même pas toujours retenir sa salive qui s'écoule par la commissure labiale gauche. Le membre supérieur gauche est inerte, le poignet et les doigts sont en flexion forcée. La jambe gauche est en demi-flexion, le pied est en équin varus, l'immobilisation du côté gauche a produit un degré notable d'ankylose des articulations et les réflexes tendineux sont presque nuls de ce côté, à droite, ils sont exagérés et il y a même de la trépidation spinale du pied. Incontinence des sphincters. Déficit intellectuel considérable.

Sensibilité générale. — La sensibilité tactile est presque abolie à gauche, le contact du pinceau n'est pas senti, même sur la moitié gauche de la face, l'examen de la cavité buccale est impossible. Sur la ligne médiane, la sensibilité revient progressivement.

La sensibilité douloureuse est presque abolie à gauche ; cependant on ne peut, comme chez une hystérique, transpercer la peau avec une épingle, la malade dit alors qu'on lui fait mal, mais elle ne peut localiser exactement la sensation.

Sensibilité thermique : La malade ne fait pas de différence sur la moitié gauche du corps entre le chaud (+ 60°) et le froid (— 5°). Cependant si on

laisse le flacon glacé appliqué longtemps sur la peau, il y a une sensation douloureuse obtuse et parfois la malade reconnaît que c'est froid.

La localisation cutanée est très imparfaite, même pour la piqûre profonde ; les écarts de localisation sont considérables sur les membres, beaucoup moins à la face.

Notion de position : la malade trouve facilement avec sa main droite le nez, l'oreille droite ou gauche, le côté droit, le genou droit, mais elle ne sait trouver qu'en tâtonnant la main ou le genou gauche. Elle dit elle-même qu'elle ne sait pas où ils sont.

Sens spéciaux. — Hémianopsie latérale gauche. Affaiblissement de l'ouïe, de l'olfaction et du goût des deux côtés.

Obs. 31. — Adèle P..., 46 ans, lingère, service de M. le Dr Dejerine, salle Vulpian, n° 10.

Mariée, elle a eu neuf enfants. A son dernier accouchement, il y a seize ans, la délivrance fut tardive et la malade fut à ce moment frappée brusquement d'hémiplégie droite avec aphasie.

État actuel (seize ans après le début de l'hémiplégie). — Aphasie motrice : la malade n'a que quelques mots à sa disposition. Pas de surdité verbale, elle comprend les questions qu'on lui pose. Lecture mentale imparfaite. Hémiplégie droite avec contracture. Elle marche en fauchant. Les mouvements du bras sont limités, ceux de la main impossibles. Les réflexes tendineux sont exagérés, mais il n'y pas de trépidation épileptoïde du pied.

Sensibilité générale. — Sensibilité tactile ; diminution portant sur tout le côté droit du corps : hypoesthesie peu accusée sur le thorax, le cou et la face (y compris la moitié droite de la cavité buccale), plus marquée sur l'abdomen, le dos et le membre inférieur ; plus marquée encore au bras droit.

La sensibilité douloureuse est altérée dans les mêmes proportions que la sensibilité tactile.

Sensibilité thermique : Le froid (flacon à — 5°) provoque une sensation désagréable, moins intense cependant que sur le côté gauche du corps. Le chaud (+ 60°) n'est pas senti à droite, surtout au niveau du membre supérieur ; la malade ne réagit pas à la brûlure. La face seule a une sensibilité presque normale pour la chaleur.

Localisation cutanée imparfaite. Notion de position du bras droit presque abolie.

Sens spéciaux. — Vue : pas de rétrécissement latéral ou concentrique du champ visuel. Ouïe diminuée des deux côtés. Olfaction et goût : pas de diminution appréciable.

Obs. 32. — Irma P..., 46 ans, service de M. le Dr Dejerine, salle Vulpian, n° 13.

Sans antécédents héréditaires ou personnels notables ; elle fut frappée il y a dix-neuf ans d'hémiplégie droite avec aphasie. Au bout de deux ans, l'aphasie était guérie, la malade pouvait marcher ; à cette époque, elle fut observée par notre

maître le Dr Dejerine, à l'hôpital de la Charité; son bras droit était douloureux, les articulations étaient gonflées (arthrite des hémiplégiques) et la musculature était déjà en état d'atrophie. *Il n'y avait pas d'hémianesthésie.*

Après son admission à la Salpêtrière 17 ans plus tard, cette malade a été étudiée de nouveau par M. Dejerine et notre collègue et ami Théohari (1).

État actuel (dix-neuf ans après le début de l'hémiplégie). — Elle présente une atrophie très marquée du membre supérieur droit portant sur les muscles, les téguments, les ongles et aussi sur les os (examen radiographique). Il y a de ce fait une impotence presque complète. Les articulations ne sont plus douloureuses; mais sur le trajet des nerfs du bras droit, la malade éprouve depuis plusieurs années des douleurs très vives, ces nerfs sont douloureux à la pression et les troubles trophiques sont vraisemblablement sous la dépendance d'une lésion des nerfs périphériques. Le membre inférieur droit est amaigri mais non atrophié, il a recouvré en grande partie sa motilité et la malade marche en s'appuyant sur une canne.

Sensibilité générale. — Sensibilité tactile, presque complètement abolie sur toute la moitié droite du corps, sauf à la face où il n'y a qu'un affaiblissement de la sensibilité au contact, s'étendant aussi à la moitié droite de la cavité buccale. En outre on trouve du côté gauche une diminution assez marquée de la sensibilité tactile sur la face antérieure et la face postérieure du tronc.

Sensibilité douloureuse, abolie sur la moitié droite du corps, sauf à la face, au cou et sur les doigts : ici il y a même de l'hyperesthésie pour une piqûre légère. La moitié gauche du tronc présente, comme pour le tact, un affaiblissement de la sensibilité douloureuse.

Sensibilité thermique, abolie à droite, sur la face postérieure du thorax; sur la face antérieure du thorax il n'y a qu'un retard notable dans la perception du chaud et du froid. A gauche, on ne retrouve pas de zone d'hyperesthésie comme pour le tact et la douleur.

Localisation cutanée très imparfaite pour le bras droit; la notion de position est également altérée, et la malade dit qu'au lit elle ne sait où est placé son bras droit.

Sens spéciaux. — Vue : champ visuel normal. Ouïe abolie à gauche (otite scléreuse) très affaiblie à droite; olfaction : anosmie des deux côtés, plus marquée à droite; gustation fortement diminuée à droite.

Obs. 33. — Augustine L..., 58 ans, service de M. Dr Dejerine, salle Vulpian, n° 24.

Il y a 19 ans, sans cause étiologique appréciable, elle fut frappée d'hémiplégie droite avec aphasie.

État actuel. — Aphasie motrice, elle dit oui et non; surdité verbale partielle; on ne peut juger de l'état de la cécité verbale, la malade ne sachant ni lire ni écrire. Hémiplégie droite, mouvements du bras très limités, la main et les

(1) Dejerine et Théohari. Sur l'atrophie des os du côté paralysé, dans l'hémiplégie de l'adulte. *Soc. de biologie*, 17 février 1898.

doigts sont en flexion permanente. La marche se fait en fauchant. Réflexes tendineux très exagérés.

Sensibilité générale. — La recherche de la sensibilité tactile, avec un pinceau de charpie, montre une hypéresthésie du côté droit du corps, très légère au membre inférieur et sur le tronc, plus marquée au bras, à l'avant-bras et sur la face dorsale de la main ; dans ces dernières régions, le contact du pinceau n'attire pas l'attention de la malade.

Sensibilité douloureuse. Diminution à droite, plus marquée à la racine des membres qu'aux extrémités et à la face postérieure du tronc qu'à la face antérieure ; cette hypoesthésie est d'ailleurs variable, car en répétant plusieurs fois de suite la piqûre on réveille la susceptibilité sensitive ou peut-être simplement l'attention de la malade dont l'état mental est restreint.

Sensibilité thermique. Le froid (0°) est senti partout et provoque une sensation douloureuse ; le chaud (+65°), au contraire, n'est pas senti et la malade ne réagit pas à la brûlure du côté droit comme elle le fait pour le côté gauche.

La localisation cutanée est assez exacte et se perfectionne d'ailleurs quand on répète plusieurs fois le contact. Pour la notion de position des membres paralysés, l'état mental de la malade ne permet pas un examen précis.

Les sens spéciaux, pour la même raison, n'ont pu être examinés suffisamment ; il ne semble pas y avoir de retrécissement du champ visuel.

Obs. 34. — P..., 77 ans, service de M. le Dr Dejerine, pavillon Bellièvre, n° 9.

Cette femme est depuis 30 ans hémiplégique droite et aphasique.

L'aphasie est presque complète. elle ne dit que oui et non, elle n'a pas de surdité verbale, la lecture semble impossible (cécité verbale). Il y a en outre un déficit intellectuel considérable. Hémiplégie droite avec contracture, la malade est depuis longtemps dans l'impossibilité de se lever.

Sensibilité générale. — Sensibilité tactile : le contact du pinceau sur le côté droit du corps ne semble pas éveiller de sensation, tandis que si on touche le côté gauche, la maladie fait signe qu'elle sent.

La sensibilité douloureuse ne semble pas très affaiblie à droite. La sensibilité thermique est diminuée, le contact du flacon chaud ne provoque pas de réaction si on touche le côté droit.

L'examen de la localisation cutanée du sens musculaire et des sens spéciaux est impossible.

Obs. 35. — Emilie L...., 71 ans, domestique, service de M. le Dr Dejerine, salle Vulpian, n° 6.

A l'âge de 23 ans, cette femme, passant sur la place de la Bastille pendant une des journées de la Révolution de 1848, est prise d'une grande frayeur et tombe frappée d'hémiplégie gauche. Elle s'améliore lentement et sort de l'hôpital au bout de 18 mois ; elle a eu jusqu'au moment de la ménopause à 41 ans des crises convulsives ressemblant à des accès d'épilepsie jacksonienne ; elle s'est mariée et n'a pas eu d'enfants. Pas de syphilis.

État actuel (48 ans après le début de la maladie). — Hémiplégie gauche avec contracture, la face n'est pas paralysée, le membre supérieur n'a qu'une motilité limitée, la jambe gauche traîne, les reflexes tendineux sont exagérés de ce côté.

Sensibilité générale. — La sensibilité tactile est diminuée sur le côté gauche du corps sauf à la face, cette hypéresthésie est moins marquée sur le tronc, elle est plus accusée à l'extrémité des membres ; ici le contact du pinceau n'éveille qu'une sensation très émoussée.

La sensibilité douloureuse, d'abord émoussée, devient plus précise lorsqu'on pique plusieurs fois à la même place ; cependant on trouve une diminution assez nette de cette sensibilité douloureuse sur le tronc et surtout au membre supérieur gauche ; la main en particulier apprécie assez mal l'intensité de la piqûre. Au membre inférieur gauche on trouve, par contre, de l'hypéresthésie, une piqûre même légère fait tressauter la malade.

Sensibilité thermique. — Pour le froid (60°), la sensibilité est normale, il y a même de l'hypéresthésie. Pour le chaud (+ 65°), la sensibilité est affaiblie, dans de plus fortes proportions sur les membres gauches que sur le tronc; à la face même, le côté gauche apprécie moins bien la chaleur.

Localisation cutanée, très imparfaite pour le tact et surtout pour la piqûre, le contact sur la main est rapporté au bras ou à l'épaule. La notion de position des membres paralysés dans les mouvements actifs ou passifs est par contre assez bien conservée.

Sens spéciaux. — Hémiopie latérale gauche. Les autres sens sont intacts.

Remarques. — Ces 21 observations sont classées d'après la durée de la maladie, l'hémiplégie date de 6 mois dans la première observation, de 48 ans dans la dernière.

Trois de ces cas doivent être considérés à part : dans l'observation 26, les phénomènes paralytiques sont très peu accusés, et ils sont compliqués de mouvements choréiformes; les troubles de la sensibilité sont beaucoup plus manifestes que les troubles de la motilité, et on note en particulier une dyschromatopsie très nette et une abolition de la gustation dans toute la partie antérieure de la langue, les troubles sensitifs sont donc en grande partie d'origine fonctionnelle.

Dans l'observation 32, la nature hystérique des troubles sensitifs est certaine; ils ne sont pas unilatéraux, car pour le tact et la douleur on trouve une zone anesthésique sur le côté opposé à la paralysie ; d'autre part, l'olfaction et le goût sont très affaiblis; d'ailleurs l'anamnèse nous apprend que l'hémianesthésie n'existait pas au début de la maladie.

Dans ces deux cas, on ne peut affirmer qu'il n'existe pas une lésion

cérébrale et il s'agit probablement d'une association organo-hystérique.

Il n'en est pas de même pour l'observation 24, qui donne un exemple typique d'hémiplégie avec hémianesthésie d'origine hystérique. La délimitation nette sur la ligne médiane, la participation des muqueuses à l'anesthésie, l'insensibilité complète de la peau à la piqûre, le rétrécissement concentrique du champ visuel rendent le diagnostic indiscutable. Il est même probable qu'il n'existe pas de lésion cérébrale chez ce malade, en tout cas dans la zone sensitivo-motrice ; en effet, l'hémiplégie est restée absolument flasque, sans contracture ni exagération des réflexes. La première atteinte d'hémiplégie droite avec aphasie, que ce malade a eue à l'âge de 25 ans, devait être de même nature, car il présentait déjà à cette époque une hémianesthésie absolue, et il est sans exemple qu'une hémiplégie organique, qui dure 2 ans et plus, ne laisse aucune trace d'impotence ou de contracture.

Si on compare les autres observations avec celles de la première série, dans lesquelles les troubles de la sensibilité n'ont jamais existé ou se sont rapidement dissipés, on remarque que l'hémianesthésie est plus marquée et plus persistante lorsque l'hémiplégie est plus accusée (ce qui fait supposer une lésion plus étendue) et aussi lorsque la lésion cérébrale se produit chez un sujet plus âgé. On le voit en particulier dans les cas d'hémiplégies droites compliquées d'aphasie ; les troubles de la parole et l'hémianesthésie subissent une amélioration moins rapide chez les vieillards que chez les enfants et les adultes. Dans l'observation 18, il s'agit d'une jeune femme qui, deux ans après le début de la maladie, présente encore des troubles légers de la sensibilité ; il est probable qu'ils disparaîtront comme dans les observations de la série précédente.

Ces troubles de la sensibilité générale relevant de lésions organiques ne vont jamais jusqu'à l'hémianesthésie absolue. Même dans le cas 30, qui a donné le maximum de troubles moteurs et sensitifs et qui doit dépendre d'une lésion considérable, car la malade ne s'est jamais relevée depuis son attaque, on ne peut, comme chez une hystérique, transpercer les téguments avec une épingle ou laisser longtemps un flacon froid en contact avec la peau sans que la malade s'en plaigne.

On ne trouve pas non plus dans tous ces cas une délimitation nette de l'anesthésie sur la ligne médiane, la sensibilité revient progressivement à l'état normal lorsqu'on passe du côté paralysé sur le côté sain.

La face est souvent respectée par l'anesthésie, ou bien les troubles de la sensibilité y sont moins accusés que sur le reste du corps ; et quant aux muqueuses buccale, pharyngienne, nasale, conjonctivale, il est très rare qu'on y observe une diminution nette de la sensibilité.

Ce sont tout autant de particularités dont on doit tenir compte lorsqu'on fait le diagnostic différentiel de l'hémianesthésie fonctionnelle et de l'hémianesthésie relevant d'une lésion organique.

Si on passe à l'examen des différents modes de sensibilité, on voit qu'il n'est pas possible d'en déduire une règle générale. Les troubles des sensibilités tactile, douloureuse, thermique ne suivent pas une marche parallèle dans tous les cas ; tantôt c'est une de ces variétés qui reste en retard, tandis que les autres s'améliorent, tantôt c'est une autre. Il est cependant une remarque qui s'impose ; dans beaucoup de cas, les malades ont recouvré la sensibilité au froid, ou, si l'on préfère, la sensation douloureuse au contact d'un objet glacé, alors que le même phénomène ne se produit pas par le chaud. Il semble difficile d'en donner une explication théorique satisfaisante ; en tout cas, ce n'est pas l'exagération d'un état normal, car il est facile de vérifier que pour un sujet sain le contact de la glace fondante avec la peau est plus longtemps supportable que celui d'un flacon à 60° ou 65°.

La localisation cutanée est fréquemment en état de déficit dans ces observations ; les erreurs de lieu sont plus ou moins considérables ; parfois elles sont nulles, mais il faut dans ce cas que le contact lui-même soit bien appréciable ; à cet égard, il existe une différence entre les sensations de contact simple et celles qui s'accompagnent d'un phénomène douloureux ; en effet, la piqûre peut être très bien localisée, tandis que le chatouillement avec un pinceau ne l'est pas. On comprend aussi que les erreurs de localisation varient en même temps que l'anesthésie d'une région à l'autre ; elles sont en général plus marquées sur les membres que sur le tronc et sur la face.

La notion de position des membres est assez souvent normale alors que la localisation cutanée est altérée, la disposition inverse ne se présente que très rarement ; cette perception de l'attitude semble

altérée surtout dans les hémiplégies intenses et s'améliore avec la motilité, elle est d'ailleurs susceptible de perfectionnement par l'exercice et elle est probablement moins marquée lorsque les malades peuvent faire un usage même restreint de leurs membres paralysés.

III. — Observations d'hémiplégies avec troubles du sens dit stéréognostique

Parmi les cas que nous avons examinés au point de vue plus spécial de la reconnaissance des objets par le palper, nous citerons les observations suivantes qui nous paraissent résumer les principales conditions dans lesquelles cette fonction peut être affaiblie ou même supprimée. Il faut naturellement choisir pour cette étude des cas où la motilité n'est pas complètement abolie, car il est nécessaire que les mouvements de la main et des doigts soient suffisants pour saisir un objet.

Obs. 36. — Léon Imb..., bijoutier, âgé de 49 ans, a eu à l'âge de 25 ans la syphilis, il n'a suivi de traitement spécifique que pendant trois mois.

Le 29 mars 1897, en se levant, il tombe frappé d'hémiplégie gauche. Au bout de 4 mois, il marche appuyé sur une canne. En août 1897, il se présente à la consultation externe du Dr Dejerine à la Salpêtrière.

État actuel (4 mois après le début de l'hémiplégie). — Hémiplégie gauche avec contracture, en voie d'amélioration. La face est encore asymétrique. Le membre supérieur gauche a recouvré la possibilité de se mouvoir, mais les mouvements sont lents, en particulier ceux de la main et des doigts, ils sont gênés par l'état spasmodique que révèle l'exagération des réflexes olécrânien et du poignet, et par des mouvements choréiformes ; ces derniers se manifestent déjà par un léger tremblement des doigts à l'état de repos et par des oscillations arythmiques dans les mouvements volontaires de l'avant-bras, de la main et des doigs. Le membre inférieur est en état de contracture légère : malgré le réflexe rotulien exagéré et la trépidation spinale du pied, la marche ne se fait pas en fauchant, le genou plie et le pied gauche se lève plus haut que le droit pour retomber ensuite brusquement sur le sol.

Sensibilité générale. — Diminution très nette de la sensibilité tactile sur le côté gauche du corps, plus accentuée sur les membres, un peu moins sur le tronc (y compris les organes génitaux externes), moins marquée encore sur la face. Les muqueuses buccale et nasale ne sont pas anesthésiques à gauche.

La sensibilité douloureuse est altérée dans les mêmes régions et dans les mêmes proportions. On remarque que, si on pique plusieurs fois de suite au même point sur la peau, la sensibilité devient plus précise.

Sensibilité thermique : sur les membres du côté gauche, le malade ne sent même pas le contact chaud ou froid (+ 60°, — 5°), sur la moitié gauche du tronc et de la face, il sent le contact, mais ne peut le définir.

Sens spéciaux. — Vue : hémianopsie latérale gauche. Pour l'olfaction, le goût et l'ouïe on note un affaiblissement général ; mais il n'y a, en tout cas, pas d'hémianesthésie sensorielle.

Localisation cutanée, imparfaite du côté gauche ; même pour la piqûre il indique le point touché avec des écarts de localisation de 5 à 20 centimètres. Il ne peut pas non plus dire quel doigt est piqué.

Notion de position et sens musculaire. — Il a une notion très imparfaite de la position des segments du membre supérieur dans les mouvements actifs ou passifs exécutés les yeux fermés. Il ne reconnaît pas la valeur des poids lorsqu'on les met sur sa main posée à plat sur la table (sensation de pression) ou lorsqu'on lui dit de les soulever (sens de traction). Il ne s'aperçoit même pas lorqu'on les enlève sans le lui dire.

Le *sens stéréognostique* est aboli, ce malade ne peut reconnaître aucun objet posé dans sa main.

Obs. 37. — Louis G., 54 ans, cocher, atteint 4 mois auparavant d'une légère hémiplégie droite, vient consulter en mai 1897 à la Salpêtrière.

La face n'est plus paralysée ; le malade a un peu de dysarthrie (il n'a jamais été aphasique, même au début de sa maladie) ; la motilité du membre supérieur droit s'est améliorée, cependant la force au dynamomètre est encore inférieure à celle de la main gauche, et les doigts sont inhabiles pour saisir de petits objets. La jambe droite ne traîne pas, mais elle est plus faible et se fatigue rapidement.

Sensibilité générale. — Sensibilité tactile : très légère diminution sur la moitié droite du tronc et aux extrémités des membres, mains et pieds. Pour la sensibilité douloureuse on trouve un affaiblissement de la sensation à la piqûre, notamment sur le membre supérieur droit; la sensibilité sur le tronc et le membre inférieur est normale. La sensiblité thermique n'est pas altérée. Les sens spéciaux sont intacts.

Localisation cutanée très imparfaite pour le contact et la piqûre, le malade indique le point touché avec les écarts de 10-20 centim. ; il confond les doigts les uns avec les autres. Pour la température, la perception du contact chaud ou froid est exacte, mais la localisation du point touché ne l'est pas.

La *notion de position des membres* est altérée, et le déficit est plus marqué pour les doigts de la main droite qu'il ne peut trouver qu'en tâtonnant lorsqu'il a les yeux fermés, tandis qu'il va beaucoup plus sûrement avec sa main droite parésiée à la recherche des doigts de la main gauche. Il reproduit assez exactement avec la main droite la position que l'on donne à sa main gauche, mais il n'en n'est pas de même pour imiter avec le bras gauche le geste que l'on fait exécuter au bras droit paralysé.

Le *sens stéréognostique* est aboli, le malade ne peut pas par le palper reconnaître la nature des objets qu'on place dans sa main, il n'en reconnaît même pas la forme.

Obs. 38. — Annette B..., 53 ans, couturière, entrée le 9 mai 1898 dans le service du docteur Dejerine, salle Pinel, n° 2.

Mariée à l'âge de seize ans, elle contracta immédiatement la syphilis et fut soignée à l'hôpital Saint-Louis. Quatre ans après elle commença à souffrir de douleurs dans les os des jambes, puis dans la tête; treize ans après l'accident initial, elle eut un ictus, suivi d'accidents épileptiformes et d'une « fièvre cérébrale ». en peu de temps, elle devint complètement aveugle et en même temps le côté droit s'affaiblit.

État actuel. — La cécité est absolue, et l'examen ophtalmologique pratiqué par le Dr Rochon-Duvignaud révèle une chorio-rétinite spécifique ancienne avec une double atrophie de la papille (atrophie descendante).

Le côté droit du corps est plus faible que le gauche, la pression de la main droite est faible; cependant la main et les doigts exécutent assez facilement tous les mouvements volontaires, mais avec un degré notable d'incoordination. La jambe droite est plus faible que la gauche, les réflexes tendineux du côté droit sont exagérés.

Sensibilité générale. — Contact : diminution sur la moitié droite du corps, le frôlement du pinceau ne donne qu'une sensation vague, surtout au bras et au thorax. Sensibilité douloureuse, émoussée sur le côté droit du corps, sauf à la jambe et au pied où elle est intacte. La sensibilité thermique est affaiblie à droite, sauf à la jambe et au pied.

Sens spéciaux. — L'odorat est affaibli, l'ouïe et le goût sont normaux.

La *localisation cutanée* est notablement affaiblie du côté droit, au bras en particulier, où les écarts de localisation sont considérables.

La *notion de position* des membres est altérée à l'état de repos et dans les mouvements passifs.

Le *sens stéréosgnostique* est presque nul à la main droite; et quoique la malade puisse faire presque tous les mouvements nécessaires à la palpation des objets, elle n'en apprécie ni la forme ni les autres caractères essentiels.

Obs. 39. — X..., architecte, 44 ans, consultation externe du Dr Dejerine, le 10 mai 1898.

Pas d'antécédents nerveux héréditaires ou personnels. Ce malade, il y a un an et demi, à la suite d'émotions et de contrariétés a senti le côté droit du corps s'engourdir et se contracturer peu à peu. Il a du reste cessé de travailler et son état ne s'est pas amélioré depuis cette époque.

État actuel. — Troubles marqués de la motilité du côté droit dans les mouvements volontaires. La face est un peu paralysée; cependant le malade a de la peine à garder les liquides dans la bouche, et fréquemment la salive s'écoule par la commissure labiale droite. Le membre supérieur droit est en état de contracture, ce qui gêne fort les mouvements, la main est inhabile; le pouce ne peut être opposé aux autres doigts et le malade ne peut saisir un objet entre ses doigts. Le membre inférieur ne fauche pas dans la marche, mais il est raide et le pied retombe brusquement sur le sol.

Par contre la motilité inconsciente est normale, lorsque le malade s'anime en parlant, il fait des gestes qu'il ne pourrait exécuter comme mouvements volontaires, toute raideur disparaît en ce moment, mais aussitôt après le malade ne peut plus sans difficulté exécuter le même mouvement si on le lui ordonne.

Sensibilité générale. — Hémianesthésie droite. La sensibilité est émoussée sur tout le côté droit du corps, la piqûre d'une épingle n'est pas douloureuse et la perception du froid et du chaud est abolie (+ 65° —10°). Mais la sensibilité inconsciente est conservée, le malade retire sa main s'il se pique par mégarde avec une épingle ou si à table on lui passe un plat trop chaud.

Les *sens spéciaux* ne sont pas touchés, le champ visuel est normal ; l'ouïe, le goût et l'odorat sont conservés.

La *localisation cutanée et la notion de position des membres* sont très imparfaites. Les yeux fermés, le malade ne localise pas la piqûre d'une épingle et ne trouve qu'en tâtonnant les doigts de la main droite.

Le *sens stéréognostique* est aboli : le malade ne peut reconnaître un objet quelconque placé dans sa main.

Obs. 40. — L..., âgé de 54 ans, publiciste, a été frappé il y a six mois d'hémiplégie droite. Il n'a pas eu d'aphasie, mais seulement un peu de dysarthrie, dont il est débarrassé aujourd'hui.

Lorsqu'il se présente à la consultation externe du Dr Dejerine en août 1897, on note les symptômes suivants :

L'hémiplégie droite est considérablement améliorée, il traîne un peu la jambe ; les mouvements du membre supérieur droit sont rétablis, mais ils sont lents et manquent de force. En outre, ce malade présente un tremblement du bras droit qui est apparu lorsque l'hémiplégie est entrée en voie d'amélioration, la main droite tremble dès qu'il veut exécuter un mouvement un peu étendu et il ne peut porter un verre à sa bouche sans en verser le contenu. Les doigts eux-mêmes ne peuvent exécuter avec précision un mouvement quelconque, car ils présentent aussitôt des mouvements choréiformes. Ce tremblement n'existe pas au membre inférieur, mais on le retrouve au voile du palais et à la corde vocale droite.

Les réflexes tendineux sont un peu exagérés à droite.

La *sensibilité générale* est intacte (sensibilité tactile, douloureuse et thermique), les sens spéciaux également.

La *localisation cutanée* d'un contact même léger se fait exactement, et la *notion de position des membres* n'est pas altérée à droite.

Sens stéréognostique. — Chez ce malade, tous les mouvements de la main droite sont possibles ; il peut opposer le pouce à l'index ; mais dans l'acte de palper, ces mouvements sont moins précis que du côté gauche, et lorsqu'on lui donne à reconnaître un objet placé dans sa main, bien qu'il en sente immédiatement le contact, il analyse lentement les résultats fournis par la sensibilité cutanée. Pour un pinceau, il sent d'abord la partie dure qu'il compare à un

cure-dents, puis les poils et il nomme ensuite l'objet. Si c'est un bouchon, il le compare à un petit tube, mais il n'en sent pas la consistance élastique, il la reconnaît immédiatement avec la main gauche. Pour une pièce de cinq francs, il sent la dureté du métal et le froid, mais il croit que c'est une plaque quelconque ; avec la main gauche il sent tout de suite les aspérités de la surface. Sur un bouton de chemise il sent la partie plate, puis la tige et l'extrémité arrondie ; il nomme ensuite l'objet. Pour un mètre il indique assez vite le nom, et dit qu'il a senti l'enroulement de la chevilière, etc.

Obs. 41. — François D..., garçon de magasin, 47 ans, marié, père de 5 enfants, ne semble pas avoir eu la syphilis. Il y a 3 semaines, il a été frappé d'hémiplégie gauche.

Lorsqu'il se présente à la consultation externe du Dr Dejerine à la Salpêtrière, en mai 1897, on constate chez lui une légère hémiplégie gauche, la face n'est pas paralysée, le bras droit a recouvré sa motilité, mais les mouvements sont lents et pénibles, et la main retombe dès que le malade ne s'en sert plus. La jambe gauche traîne. Les réflexes tendineux ne sont pas exagérés.

Sensibilité générale intacte dans tous ses modes : tact, douleur, température, la sensibilité spéciale n'est pas atteinte.

La localisation cutanée et la *notion de position des membres* sont normales.

Chez ce malade, le *sens stéréogonostique* est conservé : quoiqu'il mobilise lentement les doigts de la main gauche, il reconnaît facilement tous les objets qu'on y place, plus rapidement lorsque l'objet a une forme simple, comme une boule, par exemple, plus lentement lorsqu'il a une forme compliquée (tire-bouton, chaîne de montre, etc.).

Remarques. — Les deux premières observations concernent des hémiplégies banales avec une impotence encore assez marquée, compliquée d'une altération du sens musculaire, de la sensibilité cutanée et de la localisation du contact. Pour toutes ces raisons, on comprend que ces malades sont dans l'impossibilité de reconnaître les différentes qualités extérieures d'un objet, quoique la mobilité soit en apparence suffisante pour procéder à la palpation.

La troisième observation (obs. 38) est à peu près semblable; la sensibilité cutanée est très notablement altérée, et il est même remarquable de voir chez une aveugle ces troubles du toucher persister si longtemps après une attaque d'hémiplégie relativement légère.

Dans l'observation 39, les troubles moteurs et sensitifs sont d'origine fonctionnelle et ils se manifestent exclusivement dans les actes volontaires ou conscients; les fonctions du sens dit stéréognostique étant de même nature, elles sont naturellement abolies. Nous n'avons

pas observé ce malade assez longtemps pour savoir si, dans d'autres conditions, c'est-à-dire lorsque son attention n'est pas attirée vers cet acte, il pouvait reconnaître un objet venant se mettre en contact en sa main.

Dans ces quatre premiers cas, il existe des troubles manifestes de la sensibilité cutanée et du sens musculaire; on peut donc être tenté de mettre le sens stéréognostique sous la dépendance de ces sensations. Mais dans l'observation 40, il n'en est plus de même, la sensibilité cutance est intacte ainsi que les sensations en rapport avec les mouvements, et cependant le malade ne reconnaît qu'imparfaitement les objets placés dans sa main. Les exemples cités dans cette observation montrent bien que c'est à l'imperfection de la motilité elle-même qu'il faut rapporter ces troubles de la palpation; cette dernière nécessite l'association de mouvements très précis et le tremblement dont est atteinte la main droite n'en permet pas l'exécution.

Au contraire, dans la dernière observation, la sensibilité est également intacte dans toutes ses manifestations, et la motilité, bien qu'encore un peu lente, est en voie d'amélioration; aussi la palpation des objets par les doigts peut-elle s'effectuer; ce malade n'exécute pas les mouvements nécessaires à cette fonction aussi vite du côté de la paralysie que du côté sain; il y a un retard appréciable, mais le résultat est le même.

En résumé, le sens stéréognostique, dont on a fait bien à tort une fonction distincte, n'est que le résultat de l'association psychique de sensations complexes et multiples, et il ne faut pas oublier que pour la mise en action des sensibilités cutanée et musculaire, la motilité elle-même doit être suffisamment conservée pour permettre la palpation.

CHAPITRE II

Observations cliniques avec autopsie et examen histologique.

A. — Technique.

L'examen histologique de ces cas a été pratiqué presque constamment à l'aide de la méthode de Marchi ; c'est dans ce but que nous avons presque exclusivement utilisé des cas de lésions récentes.

La méthode de Marchi a déjà donné des résultats remarquables dans l'étude des dégénérescences secondaires, bien qu'elle ne date que de quelques années. Mais comme l'interprétation des coupes colorées par ce procédé a créé des divergences d'opinion au sujet de sa valeur exacte, nous pensons qu'il n'est pas inutile de nous expliquer sur ce point et d'indiquer la technique suivie dans nos recherches.

Cette méthode consiste dans l'imprégnation en masse d'un fragment de moelle ou de cerveau durci ou mordancé au préalable par le liquide de Müller ; l'acide osmique a une action élective sur les produits de désagrégation de la myéline qu'il colore fortement en noir ; on reconnaît ainsi facilement les points frappés de nécrose et les dégénérescences secondaires. Mais dès le début, quelques histologistes ont fait la remarque qu'on voit sur des coupes de moelle normale traitées par ce procédé des points noirs plus ou moins nombreux, semblables à ceux que l'on trouve sur le trajet des fibres dégénérées (Singer et Münzer, Obersteiner, Sandmeyer).

Ferrier et Turner (1), en présence de ces objections, ont fait une série d'expériences pour vérifier la valeur de cette méthode ; ils ont trouvé que les granulations noires s'observent déjà en très petit nombre sur des fragments de moelle normale, recueillis immédiate-

(1) Ferrier et Turner. *Loc. cit. Philos. Trans.*, vol. 185, 1894, p. 721.

ment après la mort ; elles sont plus nombreuses si l'autopsie n'a lieu que 16 heures après la mort, et enfin l'aspect d'une dégénérescence secondaire n'est que l'exagération de cette coloration observée sur des moelles saines ; ils en concluent qu'on ne peut admettre la présence d'une dégénérescence secondaire que dans les points où les granulations noirâtres sont très abondantes. Ils acceptent avec Muratow (1) la conclusion qu'on ne peut affirmer la dégénérescence que si on trouve à côté des petits points noirs, de plus grosses boules formées de myéline fragmentée.

D'autres auteurs ont fait une objection encore plus grave : partant de l'hypothèse que les fragments de myéline désagrégée sont repris par les globules sanguins, ils supposent que l'acide osmique peut colorer un corps granuleux ou une granulation moléculaire loin du siège de la dégénérescence.

Depuis qu'on a acquis une plus grande expérience de la méthode de Marchi, on a reconnu que ces critiques ne sont pas absolument exactes, mais qu'elles justifient certaines précautions.

Dans nos recherches, nous nous sommes abstenu de prendre des fragments dont l'épaisseur dépassât 4-5 millim. ; et comme l'imprégnation se fait plus lentement si le fragment est volumineux ou si la pièce a été trop durcie par le liquide de Müller, nous avons utilisé dans ces cas de grandes quantités de liquide. Dix jours suffisent en général à l'imprégnation d'un morceau de moelle ou de bulbe ; pour les fragments volumineux, il faut une vingtaine de jours. On n'a pas de surcoloration si on a soin de laver longtemps les fragments pour enlever l'excès d'acide osmique ; sans aller aussi loin que Gee et Tooth qui disent qu'il faut laisser les morceaux huit jours au lavage, nous pensons qu'il faut en moyenne 36 heures avec un courant d'eau continu.

La deshydratation (alcool, alcool absolu, mélange d'alcool et d'éther) peut se faire très rapidement en 2-4 jours, même si les fragments sont volumineux ; il n'est pas non plus nécessaire de faire, comme pour la méthode de Pal, une inclusion lente à la celloïdine ; ce dernier procédé n'évite pas la nécessité du collodionnage des coupes lorsque les fragments sont friables ou un peu volumineux.

(1) Muratow. *Arch. für Anat. u. Phys.*, 1893, p. 99.

Par analogie avec la méthode de Golgi on a l'habitude de ne pas mettre de lamelles couvre-objet sur les coupes pour éviter la diffusion de l'acide osmique; cependant nous possédons des coupes recouvertes d'une lamelle, qui n'ont pas encore subi de modifications après plusieurs mois d'existence.

L'interprétation des coupes colorées par la méthode de Marchi ne prête à la discussion que dans quelques cas spéciaux; le plus souvent on trouve une dégénérescence compacte, marquée par des granulations noires de volume variable; on peut même suivre le trajet de fibres isolées qu'on retrouve à la même place sur toute une série de coupes. On voit alors combien est peu justifiée l'objection du transport à distance des granulations moléculaires; en réalité la résorption se fait sur place, les boules noires peuvent être plus abondantes autour des vaisseaux et des capillaires, mais cette disposition ne dépasse pas les limites de la zone de dégénérescence.

On ne doit pas non plus n'attribuer aucune valeur aux fines granulations qui accompagnent les boules plus volumineuses; ce n'est pas, comme on l'a dit, une imprégnation banale; mais il faut avoir soin, pour s'en assurer, de comparer les régions où on les observe avec d'autres régions en dehors de la sphère d'action de la dégénérescence. C'est ainsi que dans la substance grise du pont nous avons pu observer constamment ces fines granulations autour de la dégénérescence du faisceau pyramidal; elles ne dépassent pas la ligne médiane, et en comparant les deux côtés de la protubérance on acquiert la certitude qu'il s'agit bien de fibres plus fines ou de collatérales. Il en est de même pour la couche optique où l'on observe, à côté de l'altération des fibres radiées, une dégénérescence beaucoup plus fine dans la substance fondamentale. Lorsque la dégénérescence du système des fibres radiées n'atteint que le noyau externe du thalamus, en comparant l'aspect de ce dernier avec celui des noyaux interne et antérieur ou de la substance grise du ventricule moyen, on peut établir approximativement les limites de cette imprégnation moléculaire. Si la couche optique est infiltrée dans sa presque totalité, il est utile de prolonger les coupes par la commissure grise jusqu'à la couche optique du côté opposé; la comparaison d'un côté avec l'autre est en général très concluante.

On ne doit pas nier cependant que l'acide osmique peut imprégner

la myéline d'une fibre saine, mais à l'exception de quelques cas partiliers (voir obs. 46), cette imprégnation est reconnaissable sur des faisceaux de fibres vus en coupe transversale ; on ne trouve le plus souvent que quelques rares segments de myéline imprégnés et parfois on reconnaît la disposition de la fibre normale : un espace clair qui marque la place du cylindre-axe et un manchon de myéline faiblement colorée. Sur les faisceaux qui se présentent dans le sens longitudinal, ces segments de myéline saine noircis par l'acide osmique sont plus visibles et donneraient l'illusion d'une dégénérescence pathologique s'ils ne se trouvaient pas sur des fibres normales pour le reste de leur trajet. Cependant s'ils deviennent confluents, il est nécessaire d'en tenir compte et de ne pas exclure la possibilité d'une altération pathologique. Toutes les catégories de fibres ne semblent pas se prêter également à cette cause d'erreur, et on a déjà souvent signalé la facilité regrettable avec laquelle les fibres radiculaires de la moelle et des nerfs crâniens prennent à l'état normal l'imprégnation de l'acide osmique ; mais il suffit d'en être averti pour ne pas en tirer de conclusions inexactes.

Pour les dessins contenus dans cet ouvrage, nous avons utilisé l'appareil à projection de M. Dejerine (*Anat. des centres nerveux*, tome I, page 56) de façon à donner exactement les contours des coupes et la situation exacte des faisceaux et des noyaux gris.

Sur les dessins, les dégénérescences révélées par la méthode de Marchi sont indiquées par des points noirs plus ou moins volumineux.

B. — **Observations.**

SOMMAIRE DES TREIZE CAS ANATOMO-CLINIQUES

Cas I. — Paralysie du nerf facial et du nerf moteur oculaire externe droits. Hémianesthésie et incoordination motrice du côté gauche. Troubles de l'équilibration. Durée de la maladie : 9 mois.

Tumeur bulbo-protubérantielle avec maximum des lésions à droite. Dégénérescence ascendante et descendante des deux rubans de Reil médians. Dégénérescence du faisceau longitudinal postérieur et du faisceau central de la calotte.

Cas II. — Foyer de nécrose sur la face externe du pédoncule cérébral. Dégénérescence ascendante et descendante du ruban de Reil médian, du faisceau de Türck et du bras du tubercule quadrijumeau postérieur.

Cas III. — Hémiplégie gauche avec hémianesthésie et hémianopsie. Aphasie motrice, cécité et surdité verbales. Cécité psychique. Durée de la maladie : 41 jours.

Lésions corticales bilatérales. Sur l'hémisphère gauche : ramollissement de la partie profonde et des bords de la scissure de Sylvius, pas de fibres dégénérées dans le pied du pédoncule.

Sur l'hémisphère droit : ramollissement de la partie inférieure du lobe pariétal et de la substance blanche sous-jacente jusqu'à la région rétro-lenticulaire ; dégénérescence descendante de la voie pyramidale ; fibres dégénérées allant à la couche optique, au globus pallidus, au corps de Luys, au locus niger, à la substance grise du pont ; faisceaux accessoires du ruban de Reil médian (pes lemniscus profond) ; fibres arciformes pré-pyramidales.

Cas IV. — Hémiplégie gauche, hémianesthésie. Durée de la maladie : 22 jours. Foyer de ramollissement sous-cortical avec intégrité des noyaux centraux. Dégénérescence descendante de la voie pyramidale. Fibres dégénérées allant au noyau externe du thalamus, au globus pallidus, au corps de Luys, au locus niger, au ruban de Reil médian (pes lemniscus profond).

Cas V. — Hémiplégie et hémianesthésie avec prédominance au membre inférieur. Epilepsie jacksonnienne. Durée de la maladie : 4 mois.

Adhérences méningées siégeant au niveau du centre cortical du membre inférieur et recouvrant un abcès caséeux sous-cortical. Dégénérescence secondaire partielle du segment postérieur de la capsule interne et du noyau externe de la couche optique.

Cas VI. — Hémiplégie droite, hémianesthésie. Paralysie pseudo-bulbaire. Phénomènes spasmodiques dès le début de la maladie. Survie : 32 jours.

Foyers multiples de ramollissement, disséminés dans l'écorce et les régions centrales des deux hémisphères avec prédominance des lésions au niveau de la zone sensitivo-motrice de l'hémisphère gauche. Dégénérescence secondaire de la voie pyramidale et de la substance grise du pont. Pes lemniscus profond. Fibres arciformes pré-pyramidales et pré-olivaires.

Cas VII. — Hémiplégie gauche, hémianesthésie, hémianopsie. Durée de la maladie : 20 jours.

Foyers de ramollissement cortical et sous-cortical avec lésion du noyau lenticulaire. Dégénérescence des fibres radiées allant à la couche optique et à la région sous-optique. Dégénérescence du locus niger et de la substance grise du pont. Pes lemniscus profond. Fibres arciformes pré-pyramidales et fibres profondes détachées de la pyramide bulbaire.

Cas VIII. — Hémiplégie gauche, hémianesthésie, hémianopsie. Durée de la maladie 55 jours.

Vaste foyer de ramollissement cortical et central intéressant tout le système des fibres de projection de l'hémisphère droit. Dégénérescence totale de la capsule interne et des fibres radiées de la couche optique et de la région sous-optique. Dégénérescence du locus niger et de la substance grise du pont. Pes lemniscus profond.

Cas IX. — Hémiplégie gauche, hémianesthésie, hémianopsie. Durée de la maladie: 8 mois.

Foyer hémorrhagique central intéressant le segment postérieur de la capsule interne, le noyau externe de la couche optique et la couronne rayonnante. Infiltration hémorrhagique à la périphérie du foyer. Pes lemniscus profond.

Cas X. — Hémiplégie gauche. Intégrité de la sensibilité cutanée. Troubles du sens musculaire. Durée de la maladie : 2 mois.

Foyer de ramollissement central (segment postérieur de la capsule interne et globus pallidus). Extension de la dégénérescence descendante à la couche optique, à la région sous optique, au locus niger, à la substance grise du pont. Pes lemniscus superficiel et profond. Fibres arciformes pré-pyramidales. Faisceau homolatéral.

Cas XI. — Hémiplégie gauche, hémianesthésie. Durée de la maladie : 13 mois.

Foyer de ramollissement central. Extension de la dégénérescence descendante à la couche optique, à la région sous-optique, au locus niger. Pes lemniscus profonde

Cas XII. — Monoplégie brachiale avec intégrité de la sensibilité générale. Duré de la maladie : 4 mois.

Ramollissement central : capsule interne et noyau interne du thalamus. Dégénérescence partielle de la capsule interne et du pied du pédoncule. Pes lemniscus superficiel et profond.

Cas XIII. — Monoplégie brachiale gauche avec troubles de la sensibilité cutanée et du sens musculaire. Durée de la maladie : 3 ans.

Ramollissement cortical de la face externe de l'hémisphère droit avec maximum des lésions au niveau du tiers moyen de la zone sensitivo-motrice.

Cas n° I. — Observation 42 (1).

C..., âgée de 28 ans, entrée le 20 janvier 1898 à l'hôpital Lariboisière, dans le service de M. le Dr Dreyfus-Brisac, salle Maurice Raynaud, n° 6.

Antécédents. — Rien de particulier dans les antécédents héréditaires ou personnels de cette malade, elle ne paraît pas avoir eu la syphilis. Elle était

(1) Cette observation a été publiée dans les *Archives de Physiologie* (octobre 1898) sous le titre : Un cas de tumeur de la protubérance, etc. Nous y ajoutons ici un examen histologique plus complet, des figures et des conclusions portant plus spécialement sur l'interprétation des troubles sensitifs.

en bonne santé jusqu'au mois d'avril 1896. A ce moment elle se plaignit d'avoir fréquemment mal à la tête et des fourmillements dans le côté gauche du corps ; pendant les repas elle avait souvent des vomissements qui survenaient subitement et sans nausée. Lorsqu'elle était debout elle était prise de vertige. Sa main gauche était inhabile, elle ne pouvait plus se coiffer seule. La moitié droite de la face était paralysée et la parole embarrassée. Enfin la vue se troubla et un oculiste constata, dit-elle, la paralysie de la 6e et de la 4e paire. Il prescrivit des injections hypodermiques de mercure; sur le moment même il n'y eut pas d'amélioration, mais quelque temps après la malade put marcher, et de cette crise qui avait duré un mois il ne resta qu'une légère faiblesse du côté gauche, avec de l'incoordination dans les mouvements de la main et de la jambe gauches, du strabisme et de la paralysie faciale droite.

Le 17 janvier 1897, les symptômes reprennent brusquement avec une grande intensité, la céphalée est très douloureuse, la marche est presque impossible.

A son entrée à l'hôpital, nous notons les symptômes suivants :

La malade ne peut se tenir debout que si on la soutient de chaque côté ; elle se plaint aussitôt de douleurs dans la tête et de vertiges : il lui semble qu'elle est attirée en arrière; assise dans un fauteuil, elle oscille encore à droite et à gauche.

Motilité. — La force de la main gauche à la pression est diminuée, mais il n'y a en réalité pas de paralysie, tous les mouvements sont conservés, il y a surtout de la lenteur et de l'incoordination des mouvements : pour saisir un objet sa main plane et oscille avant de l'atteindre, et lorsqu'elle porte l'index gauche vers son nez, il dévie à droite et à gauche avant d'y arriver. Au membre inférieur gauche l'incoordination est encore très nette, elle lève le pied comme une ataxique. Paralysie complète du facial droit avec déviation de la commissure labiale et occlusion incomplète de la paupière; à l'état de repos, quelques contractions fibrillaires de la lèvre droite. Les mouvements de propulsion et de rétraction de la langue se font facilement, mais les mouvements de latéralité sont moins étendus à gauche. Le voile du palais n'est pas dévié et le réflexe pharyngien est conservé. Les muscles masticateurs sont légèrement affaiblis du côté droit.

Sensibilité générale. — Pour la sensibilité tactile, anesthésie sur toute la moitié gauche du corps, un peu moins accusée à la face et au thorax, complète aux membres et sur la moitié gauche de l'abdomen. Sur les muqueuses la sensibilité est émoussée (fosse nasale gauche, moitié gauche de la cavité buccale, y compris la langue). La sensibilité des conjonctives est altérée des deux côtés. Pour la douleur l'analgésie du côté gauche est considérable, avec retard de la perception ; au bras gauche la piqûre de l'épingle amène après un instant la sensation de contact, et si on touche la malade avec la tête de l'épingle elle ne sent plus rien. Au membre inférieur il y a un retard considérable de la sensation douloureuse, avec hyperesthésie consécutive pour la jambe et le pied. La localisation de la sensation est en outre très imparfaite, il y a confusion de l'épaule

avec la main, de la jambe avec la cuisse. Pour la sensibilité thermique, anesthésie totale sur toute la moitié gauche du corps, y compris la face.

Pour ménager la malade, l'examen des sens spéciaux fut remis au lendemain ; on constata seulement le strabisme interne de l'œil droit. Ce retard est

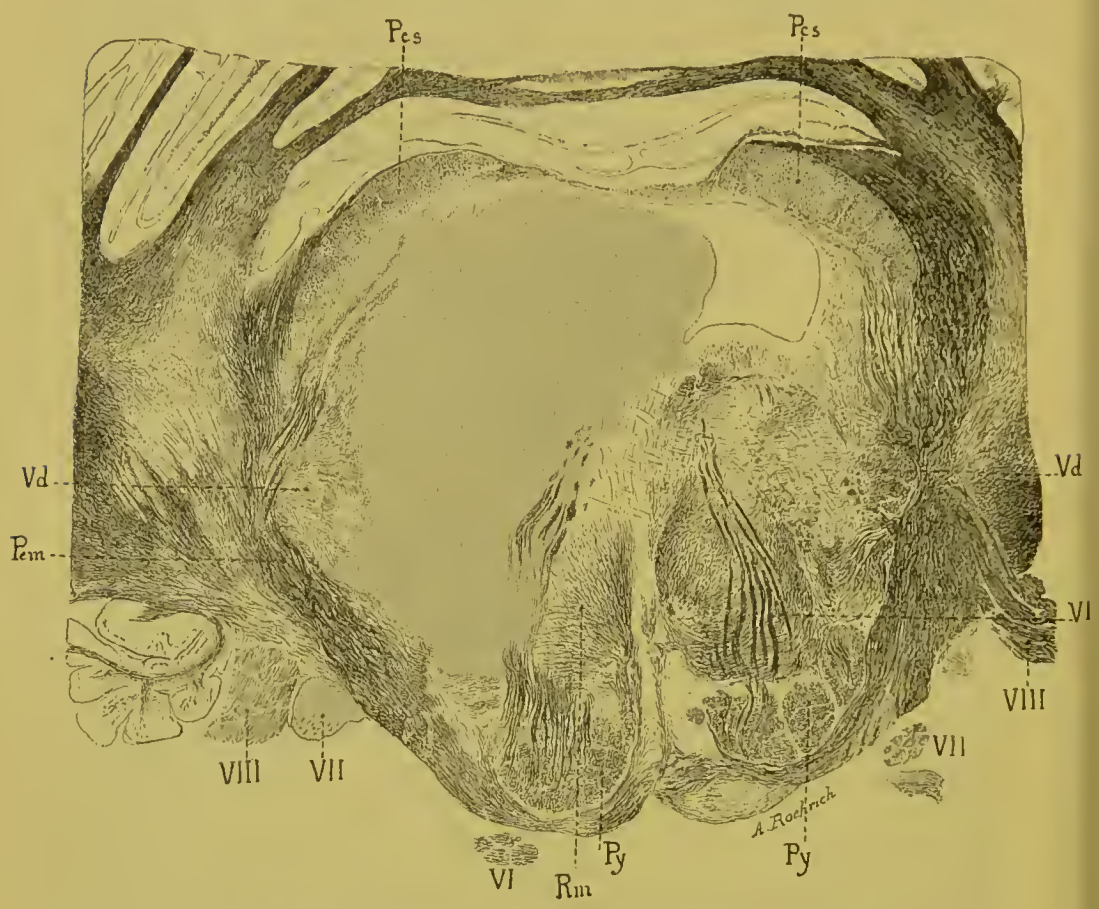

FIG. 7. — *Coupe horizontale passant au-dessus du sillon bulbo-protubérantiel. La tumeur, indiquée par un grisé, occupe la moitié droite de la protubérance.* (Coloration par la méthode de Pal.)

Pcm. Pédoncule cérébelleux moyen. — *Pcs.* Pédoncule cérébelleux supérieur. — *Py.* Pyramide. — *Rm.* Ruban de Reil médian. — *Vd.* Racine descendante du trijumeau. — *VI.* Nerf moteur oculaire externe. — *VII.* Nerf facial. — *VIII.* Nerf acoustique.

regrettable, car l'état général s'aggrava rapidement, la malade tomba dans une torpeur profonde ; pouls à peine perceptible, 140 pulsations, vomissements fréquents, bilieux, puis sanglants. Décès le 26 janvier 1897.

AUTOPSIE, trente heures après la mort. — Pas de lésions dans le cervelet et le cerveau.

Sur une coupe pratiquée au milieu de la *protubérance annulaire*, on trouve une tumeur ayant le diamètre d'une noix, occupant presque toute la région de la calotte ; à droite elle est plus développée et s'avance dans la cavité du 4e ventricule. Après durcissement dans le liquide de Müller, un premier fragment, comprenant la protubérance et la partie supérieure du bulbe, est coupé en série, pour établir la localisation de la lésion sur des coupes colorées au Pal et sa structure histologique, après coloration au picro-carmin, éosine, hématoxyline, etc. Au-dessus de la lésion jusqu'à la capsule interne et au-dessous jusque dans la moelle, les dégénérescences secondaires sont étudiées avec la méthode de Marchi.

Le *néoplasme* est ici un sarcome névroglique, la partie centrale est en état de ramollissement complet ; à la périphérie, outre les grandes cellules polymorphes, on voit un grand nombre de petites cellules arrondies, et des vaisseaux sinueux et dilatés. Cette tumeur a des contours irréguliers et en plusieurs points elle envahit sans les détruire complètement des groupes cellulaires et engaine des cylindre-axes qui prennent un aspect moniliforme ; on ne peut alors savoir jusqu'à quel point leur fonctionnement a dû être aboli.

Étendue de la lésion. — Dans son ensemble, la tumeur a la forme d'un fuseau dont l'extrémité inférieure est dans la moitié droite du bulbe, l'extrémité supérieure se termine en pointe dans la calotte du pédoncule droit, tandis que la partie moyenne, renflée, s'étale dans le plan postérieur de la protubérance.

En bas, la lésion occupe, dans la moitié droite du bulbe, la partie externe de la formation réticulée, en dedans du corps restiforme et de la racine descendante du trijumeau qui est seulement comprimée (fig. 15).

Sur une coupe horizontale passant au-dessus du sillon bulbo-protubérantiel (fig. 7), la tumeur en s'élargissant s'avance vers la ligne médiane, elle occupe ainsi du côté droit presque toute la formation réticulée, elle détruit le noyau du facial droit et ses fibres radiculaires qu'on retrouve à leur émergence à l'état de gaines vides, elle envahit le noyau de la 6e paire et engaine ses fibres radiculaires qui sont déformées et plus pâles que du côté gauche ; elle empiète déjà en avant sur le ruban de Reil médian et en arrière sur les faisceaux longitudinaux postérieurs. Quant aux noyaux de la 8e paire, ils sont englobés à ce niveau dans la masse néoplasique et probablement détruits en grande partie.

Dans le tiers moyen de la protubérance la tumeur atteint le maximum de son développement, et au niveau de l'émergence du trijumeau elle peut être résumée de la façon suivante (fig. 8) : compression des deux faisceaux pyramidaux refoulés en avant et à gauche, destruction de toute la calotte du côté droit avec excavation au centre de la tumeur, déplacement du pédoncule cérébelleux moyen, à travers lequel passent les fibres radiculaires du trijumeau droit ; ces libres sont moniliformes et moins colorées que celle du trijumeau gauche. A gauche il ne reste que la partie externe de la calotte, avec l'origine du ruban de Reil latéral, le segment externe du ruban de Reil médian et la partie externe de la substance réticulée et du faisceau longitudinal postérieur ; en arrière, la

lésion va jusqu'au 4e ventricule, le pédoncule cérébelleux supérieur droit est un peu aplati.

Dans la partie supérieure de la protubérance, la lésion n'existe plus qu'à droite et au niveau de l'émergence du nerf pathétique; il ne reste plus qu'un

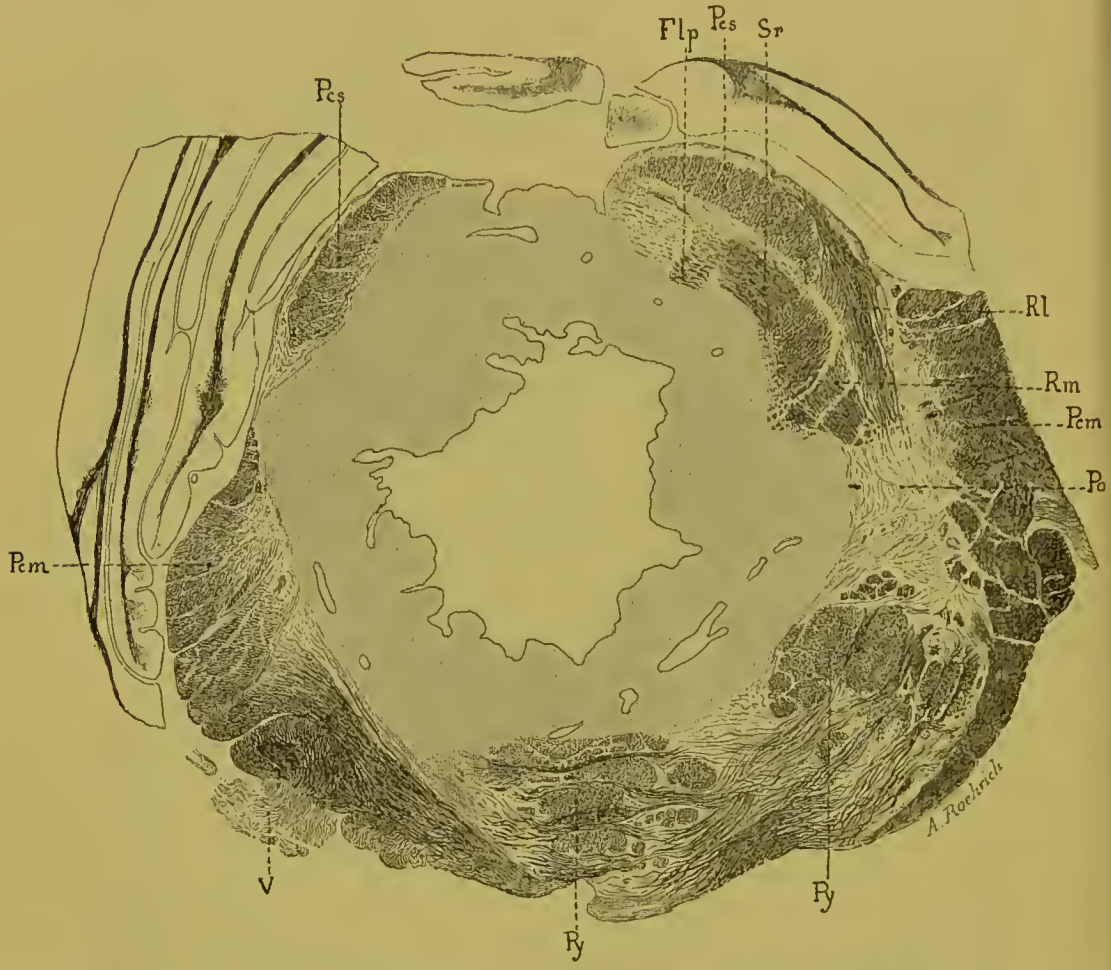

FIG. 8. — *Coupe horizontale passant par le tiers moyen de la protubérance. La tumeur est indiquée par un grisé, sa partie centrale, ramollie, s'est détachée.* (Color. par la méthode de Pal.)

Flp. Faisceau longitudinal postérieur. — *Pcm*. Pédoncule cérébelleux moyen. — *Pcs*. Pédoncule cérébelleux supérieur. — *Po*. Substance grise de la protubérance. — *Py*. Pyramide. — *Rm*. Ruban de Reil médian. — *Rl*. Ruban de Reil latéral. — *Sr*. Substance réticulée. — *V*. Nerf trijumeau.

foyer néoplasique ovalaire, placé entre les fibres pyramidales et le pédoncule cérébelleux supérieur, c'est-à-dire exactement sur le trajet du ruban de Reil médian (fig. 12).

En résumé, cette lésion bulbo-protubérantielle est plus étendue à droite, dans le sens vertical et dans le sens transversal ; en outre, pendant la durée assez longue de la maladie (neuf mois), il est probable qu'elle ne s'est développée que lentement, pour passer de droite à gauche, ce qui explique pourquoi les dégénérescences secondaires ne sont pas au même degré des deux côtés.

Enfin, au-dessous de la tumeur, on trouve une lésion accessoire qui n'est pas sans importance : la pie-mère est épaissie et infiltrée d'éléments embryonnaires ; cette méningite se voit sur le bulbe et sur presque toute la moelle, en diminuant d'intensité du haut en bas ; au niveau du bulbe et de la moelle cervicale supérieure, elle engaine les vaisseaux et adhère fortement à la substance blanche, surtout au niveau du sillon médian postérieur ; elle explique la présence dans le bulbe de nombreuses fibres dégénérées en dehors des dégénérescences secondaires dépendant de la lésion, et d'une dégénérescence de la partie superficielle et médiane du cordon de Goll, visible dans la moelle cervicale et le bulbe, jusqu'aux noyaux des cordons postérieurs.

De l'étude de la lésion et des dégénérescences secondaires nous retenons les faits suivants :

Le faisceau pyramidal comprimé par la tumeur ne contient que quelques fibres dégénérées, plus nombreuses dans la pyramide droite, on les retrouve dans l'entrecroisement moteur et dans les cordons antéro-latéraux de la moelle. Le *pédoncule cérébelleux moyen* a dû perdre une partie de ses connexions avec la substance grise de la calotte, il est plus pâle à droite. Quant au *pédoncule cérébelleux supérieur* droit, il n'a subi que des effets de compression, sa dégénérescence ascendante est en fait négligeable.

Les noyaux et filets radiculaires des nerfs glosso-pharyngien, pneumogastrique, spinal et hypoglosse sont au-dessous de la lésion. Les noyaux de la huitième paire crânienne droite sont envahis par le néoplasme, surtout au niveau du noyau de Deiters et de sa double connexion avec le cervelet et le nerf vestibulaire. Le noyau du nerf facial droit est détruit, et ses fibres sont entièrement dégénérées ; celles de l'oculo-moteur externe sont encore en partie visibles, celles qui restent sont variqueuses dans leur trajet intra-protubérantiel. Des deux *nerfs trijumeaux*, le gauche est respecté par la lésion ; à droite, la racine descendante (bulbaire) est comprimée dans tout son trajet protubérantiel, et à l'émergence de ce nerf une partie des fibres sont mal colorées par l'hématoxyline ; cependant dans les fragments imprégnés par l'acide osmique, la racine descendante et la racine ascendante du trijumeau droit sont peu altérées, la dégénerescence n'atteint que quelques fibres et n'est pas comparable à celle du ruban de Reil et du faisceau longitudinal postérieur.

Ruban de Reil. — Le ruban de Reil est lésé des deux côtés, mais à droite il est détruit en entier sur presque toute l'étendue de la tumeur et problablement dès le début de la maladie ; à gauche, il n'est lésé que dans la partie moyenne de la protubérance ; son segment externe est conservé, et sa lésion doit être plus

récente. De ce côté, le ruban de Reil latéral est indemne, ainsi que le segment externe du ruban de Reil médian; mais la dégénérescence du segment interne de ce dernier, bien imprégnée par l'acide osmique, peut être suivie jusqu'à sa terminaison dans la couche optique.

Dégénérescence ascendante du ruban de Reil gauche. — Au-dessus de la lésion,

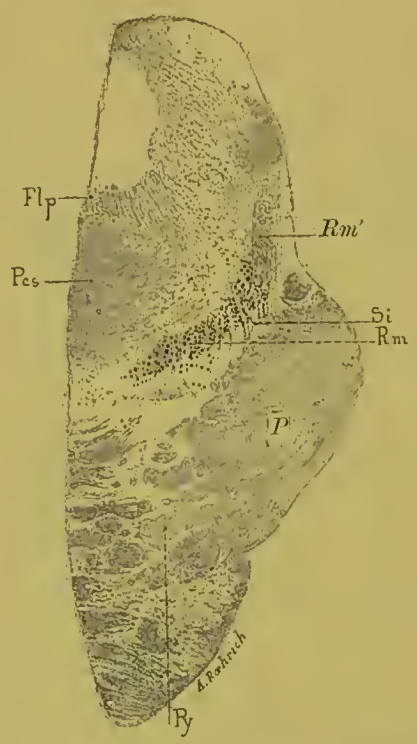

FIG. 9. — *Coupe parallèle à la bandelette optique et passant par la partie inférieure du pédoncule cérébral gauche. — Dégénérescence ascendante du segment interne du ruban de Reil médian.* (Méthode de Marchi.)

Flp. Faisceau longitudinal postérieur. — *P.* Pied du pédoncule cérébral. — *Pes.* Pédoncule cérébelleux supérieur. — *Py.* Faisceau pyramidal dans l'étage antérieur de la protubérance. — *Rm.* Ruban de Reil médian. — *Rm'.* Segment externe intact du ruban de Reil médian. — *Si.* Stratum intermedium.

dans la partie supérieure de la protubérance et sur une coupe passant par la *partie inférieure du pédoncule cérébral* gauche (fig. 9), les fibres du ruban de Reil médian restent en arrière du locus niger, sauf quelques-unes qui passent par le locus niger et le stratum intermedium pour se joindre à la partie profonde du pied du pédoncule cérébral.

Plus haut, sur une coupe passant par la *partie supérieure du pédoncule cérébral* gauche, on retrouve la dégénérescence du segment interne du ruban de

Reil médian accolée à la capsule du noyau rouge; son segment externe, toujours intact, longe le corps genouillé interne (fig. 10). Dans la partie profonde du pied du pédoncule on voit quelques fibres dégénérées.

Lorsqu'on arrive à la *partie ventrale de la couche optique*, la dégénérescence

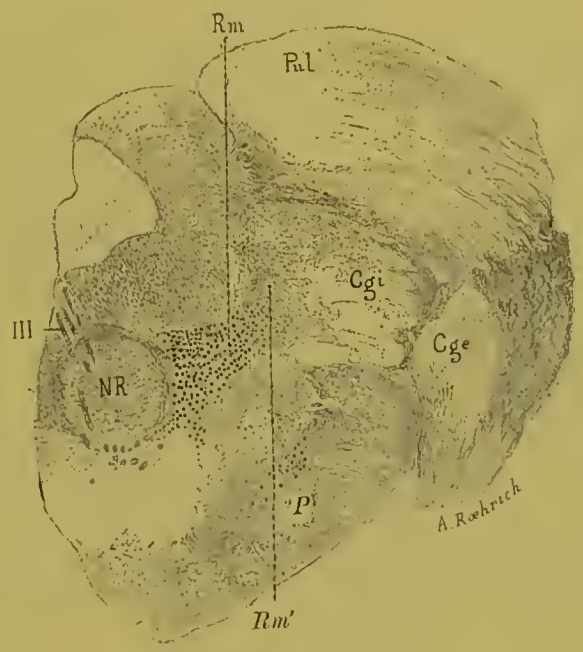

FIG. 10. — *Coupe parallèle à la bandelette optique, passant par la partie supérieure du pédoncule cérébral gauche.* (Méthode de Marchi.)

Cge. Corps genouillé externe. — *Cgi.* Corps genouillé interne. — *NR.* Noyau rouge. — *P.* Pied du pédoncule cérébral. — *Pul.* Pulvinar. — *Rm.* Ruban de Reil médian. — *Rm'.* Segment externe du ruban de Reil médian. — *III.* Fibres radiculaires du nerf moteur oculaire commun.

du ruban de Reil médian occupe une zone plus étendue, dans la partie postérieure et ventrale du noyau externe du thalamus, au-dessus des faisceaux du pied du pédoncule et du corps de Luys, au-dessous du centre médian de Luys et du corps semi-lunaire de Flechsig. On voit très nettement un assez grand nombre de fibres aller dans le centre médian (fig. 11), mais il ne semble pas que celles qui traversent le segment externe du corps semi-lunaire de Flechsig s'y arrêtent. La dégénérescence s'épuise assez rapidement en remontant dans le noyau externe de la couche optique : elle occupe la partie de ce noyau adjacente au segment postérieur de la capsule interne et la zone réticulée; nous n'avons pas vu de fibres dégénérées passant de la couche optique dans la capsule interne.

Dégénérescence ascendante du ruban de Reil droit. — Ce ruban de Reil droit est arrivé à un stade de dégénérescence beaucoup plus avancé; dans le travail que nous avons publié sur ce cas dans les *Archives de Physiologie*, nous avons dit (page 735) que la méthode de Marchi ne montrait qu'une tache de sclérose

FIG. 11. — *Coupe parallèle à la bandelette optique, passant par la partie inférieure de la couche optique.* (Méthode de Marchi.)

Cip. Segment postérieur de la capsule interne. — *CL.* Corps de Luys. — *Ne.* Noyau externe de la couche optique. — *NF.* Noyau semi-lunaire de Flechsig. — *Nm.* Centre médian de Luys. — *NR.* Noyau rouge. — *Pul.* Pulvinar. — *Tm.* Tubercule mamillaire.

avec de gros grains noirs irréguliers et clairsemés. Nous devons compléter ici cette description trop sommaire :

Sur une coupe passant par la *partie supérieure de la protubérance*, près du sillon pédonculo-protubérantiel (fig. 12) on trouve une dégénérescence totale du ruban de Reil latéral marquée par un espace clair où ne subsistent que de rares faisceaux fibrillaires. La partie interne du ruban de Reil médian est encore comprise dans la tumeur ; la partie externe de ce faisceau est libérée à ce niveau et présente une dégénérescence nette.

Plus haut, sur une coupe passant par la *partie moyenne du pédoncule cérébral droit* (fig. 13), on retrouve une petite zone de grains noirs marquant la place de ce segment externe du ruban de Reil médian; la partie moyenne et interne de

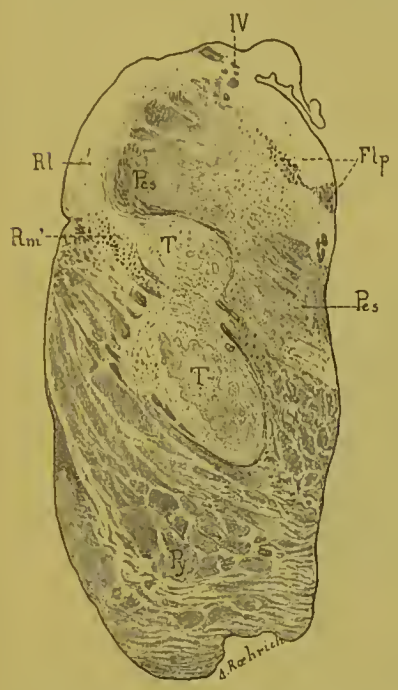

FIG. 12. — *Coupe horizontale passant par la partie supérieure de la protubérance.*

FIG. 13. — *Coupe parallèle à la bandelette optique, passant par la partie moyenne du pédoncule cérébral droit.* (Méthode de Marchi.)

Aq. Aqueduc de Sylvius. — *BrQp.* Bras du tubercule quadrijumeau postérieur. — *Flp.* Faisceau longitudinal postérieur. — *Lu.* Locus niger. — *Nm.* Noyau du nerf moteur oculaire commun. — *NR.* Noyau rouge. — *P.* Pied du pédoncule cérébral. — *Pes.* Pédoncule cérébelleux supérieur. — *Py.* Faisceau pyramidal. — *Qa.* Tubercule quadrijumeau antérieur. — *Rl.* Ruban de Reil latéral. — *Rm.* Ruban de Reil médian. — *Rm'.* Segment externe du ruban de Reil médian. — *SR.* Substance réticulée. — *T.* Tumeur. — *III.* Fibres radiculaires du nerf moteur oculaire commun. — *IV.* Nerf pathétique.

ce faisceau est remplacée par un espace clair où la méthode de Marchi ne montre pas de grains noirs (sclérose complète).

Mais un peu plus haut, sur une coupe passant par la *partie supérieure du pédoncule cérébral droit* et la région sous-optique (fig. 14), on voit dans le segment interne du ruban de Reil médian, des corpuscules noirâtres accolés à la capsule du noyau rouge, ils sont de volume variable et de forme irrégulière. Il

faut admettre qu'ici la dégénérescence des fibres du ruban de Reil est moins avancée que dans les régions plus rapprochées de la tumeur et que les fragments de myéline ne sont pas encore tous résorbés. La partie moyenne du ruban de Reil reste seule à l'état de zone sclérense.

Dans les coupes passant par la *portion ventrale de la couche optique*, ces

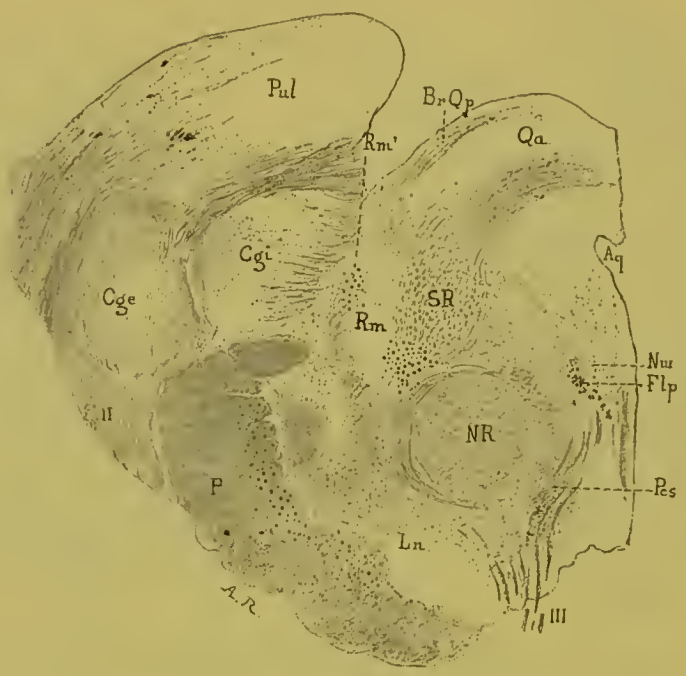

FIG. 14. — *Coupe parallèle à la bandelette optique, passant par la partie supérieure du pédoncule cérébral droit et la région sous-optique.* (Méthode de Marchi).

Aq. Aqueduc de Sylvius. — *BrQp.* Bras du tubercule quadrijumeau postérieur. — *Cge.* Corps genouillé externe. — *Cgi.* Corps genouillé interne. — *Flp.* Faisceau longitudinal postérieur. — *Ln.* Locus niger. — *NIII.* Noyau de la 3e paire. — *NR.* Noyau rouge. — *P.* Pied du pédoncule cérébral. — *Pes.* Pédoncule cérébelleux supérieur. — *Pul.* Pulvinar. — *Rm.* Ruban de Reil médian. — *Rm.* Segment externe du ruban de Reil médian. — *Qa.* Tubercule quadrijumeau antérieur. — *SR.* Substance réticulée. — *II.* Bandelette optique. — *III.* Nerf moteur oculaire commun.

deux zones de dégénérescence s'épuisent rapidement; celle qui correspond à la partie interne du ruban de Reil médian est plus longtemps visible en raison de son volume, elle disparaît dans la portion ventrale du noyau externe de la couche optique dans le voisinage du centre médian de Luys.

Dégénérescence descendante du ruban de Reil médian. — Elle est bilatérale, mais elle n'est pas aussi intense que la dégénérescence ascendante.

Le ruban de Reil gauche n'est pas aussi nettement dégénéré que dans son segment supérieur, le nombre des fibres altérées allant par la couche interolivaire et les fibres arciformes jusqu'aux noyaux des cordons postérieurs n'est pas considérable (fig. 15 et 16).

Dans le *ruban de Reil droit*, la dégénérescence ascendante était trop ancienne pour être bien étudiée par la méthode de Marchi ; son segment inférieur, au contraire, montre une altération très nette de ses fibres allant par les fibres arciformes jusqu'aux noyaux des cordons postérieurs du côté opposé; dans ce trajet, les grains noirs ne sont pas volumineux. Cette dégénérescence n'est

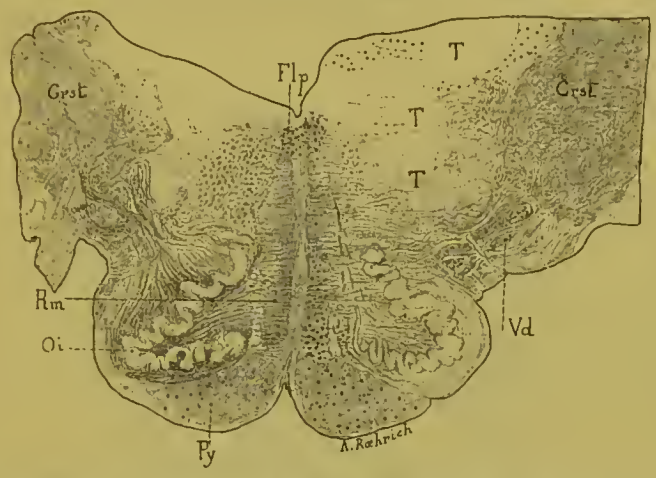

FIG. 15. — *Coupe horizontale, passant par l'extrémité supérieure de l'olive bulbaire. Cette coupe a été dessinée à l'envers, le côté droit représente le côté gauche.* (Méthode de Marchi.)

Crst. Corps restiforme. — *Flp.* Faisceau longitudinal postérieur. — *Oi.* Olive bulbaire. — *Py.* Pyramide. — *Rm.* Ruban de Reil médian. — *T.* Tumeur. — *Vd.* Racine descendante du trijumeau.

donc pas comparable à la dégénérescence à gros grains que nous avons déjà signalée dans la partie supérieure de la moelle et à la face postérieure du bulbe (fig. 16), où elle occupe la partie superficielle du cordon de Goll de chaque côté du sillon médian postérieur ; cette dernière lésion diminue d'intensité de haut en bas dans la moelle et s'explique par l'inflammation de la pie-mère qui envoie des travées fibreuses dans la partie superficielle du cordon de Goll.

Le faisceau longitudinal postérieur (fig. 12, 13, 14) : comme le ruban de Reil, il a été lésé à droite sur une grande partie de son trajet, sa *dégénérescence ascendante* est plus nette de ce côté, il est diminué de volume, plus pâle, et on y voit un plus grand nombre de fibres imprégnées par l'acide osmique. Au niveau des noyaux d'origine du nerf pathétique, on voit dans le faisceau longi-

tudinal postérieur un tassement des fibres dégénérées, et autour des cellules ganglionnaires des fibres fines, dégénérées également; un peu plus haut, mêmes rapports avec le noyau de l'oculo-moteur commun. La dégénérescence ascendante est alors épuisée en grande partie, et au delà nous n'avons pu reconnaître les connexions de ce faisceau encore volumineux avec les centres placés plus haut sur son trajet.

Au-dessous de la lésion, le faisceau longitudinal droit est plus petit que le gauche, mais en réalité sa *dégénérescence descendante* est bilatérale, et associée à celle d'un grand nombre de fibres de la formation réticulaire (fig. 15). Dans le raphé médian on voit des fibres s'entrecroiser entre les deux faisceaux longitudinaux postérieurs. Les cellules des noyaux de l'hypoglosse sont entou-

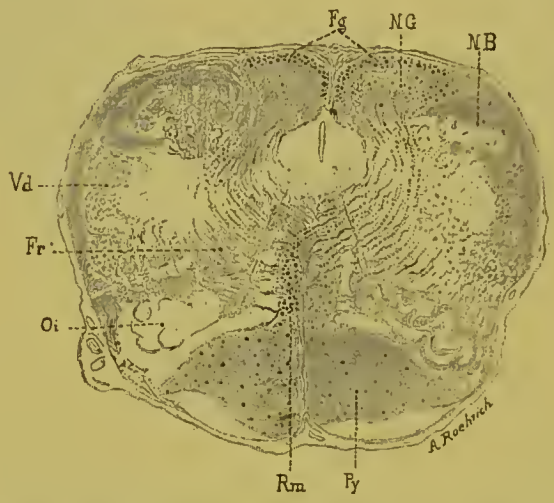

FIG. 16. — *Coupe horizontale passant par l'extrémité inférieure de l'olive bulbaire.* (Méthode de Marchi.)

Fg. Cordon de Goll. — *Fr.* Formation réticulée. — *NB.* Noyau du cordon de Burdach. — *NG.* Noyau du cordon de Goll. — *Oi.* Olive bulbaire. — *Py.* Pyramide. — *Rm.* Ruban de Reil médian. — *Vd.* Racine descendante du trijumeau.

rées de fibrilles dégénérées. La dégénérescence du faisceau longitudinal postérieur diminue progressivement de haut en bas ; nous n'avons pu suivre son trajet inférieur au milieu de la dégénérescence des fibres arciformes de l'entrecroisement sensitif et pyramidal.

Faisceau central de la calotte. — A la dégénérescence de la substance réticulée de la protubérance se rattache une diminution considérable des fibres qui vont former la capsule de l'olive droite. Sur les coupes faites d'après la méthode de Pal, il ne reste autour de l'olive qu'une bande blanche où passent seulement quelques fibres pâles et déformées. Sur les fragments traités par l'acide osmique, on ne voit que quelques fibrilles avec des grains noirs. C'est

donc une dégénérescence descendante déjà ancienne, due à la lésion du faisceau de la calotte dans la moitié droite de la protubérance. Les cellules de l'olive ont conservé leur forme normale et leur noyau. On peut constater ici que la dégénérescence de la capsule se continue jusqu'à l'extrémité inférieure de l'olive, qui est ainsi entourée par le faisceau de la calotte comme par un manchon (fig. 15 et 16).

Remarques. — 1° *Faisceau longitudinal postérieur.* — La dégénérescence ascendante et descendante de ce faisceau n'a pas pu être étudiée complètement; nous avons cependant pu voir ses relations avec les noyaux de la IIIe, de la IVe et de la XIIe paire, indiquées par Kölliker, van Gehuchten, Cajal, etc., et retrouvées dans un cas presque semblable par Gee et Tooth avec la méthode de Marchi.

Il est regrettable que l'observation clinique soit ici incomplète, car la paralysie de la VIe paire est expliquée par la destruction de son noyau, mais les troubles fonctionnels du nerf pathétique ne pourraient s'expliquer que par la dégénérescence du faisceau longitudinal, et il est vraisemblable que l'oculo-moteur commun devait y participer.

2° *Troubles de la motilité et de l'équilibration.* — Dès le début, la malade s'est plainte de vertiges, mais elle n'a pu dire dans quelle direction elle se sentait tomber à cette époque ; à la période terminale de la maladie, c'est en arrière que la chute se produisait ; à défaut de lésion protubérantielle, la compression du vermis par la tumeur faisant saillie dans le 4e ventricule suffirait pour expliquer ce symptôme.

Le faible degré de paralysie du côté gauche du corps est en rapport avec la simple compression de la voie pyramidale à peine dégénérée au-dessous de la lésion. Les trouble de la motilité ont présenté un caractère spécial qu'on trouve noté depuis longtemps dans les cas de lésions protubérantielles (Nothnagel); c'est une véritable incoordination des mouvements plus intense que celle qu'on observe dans les lésions centrales ou corticales du cerveau. On sait que les lésions de l'étage postérieur de la protubérance ne portent pas seulement sur les voies de conduction de la sensibilité, elles atteignent aussi des centres et des faisceaux que l'on rattache aujourd'hui à la fonction de l'équilibration du corps et de la coordination des mouvements. Dans

le cas que nous rapportons, l'incoordination de la motilité de la main gauche a été un symptôme précoce et permanent. A l'autopsie, faite à une période avancée de la maladie, on trouve, à droite, outre la compression des voies afférentes et efférentes du cervelet, une destruction du noyau de Deiters, et la dégénérescence du faisceau central de la calotte ; enfin le faisceau pyramidal a subi une compression plus marquée à droite. La multiplicité de ces lésions ne permet pas une localisation plus précise, il s'agit d'ailleurs d'un cas de néoplasme et il serait difficile de faire la part des phénomènes relevant de la compression et de l'irritation des parties voisines.

3° *Ruban de Reil.* — Les deux rubans de Reil médians ont subi une dégénérescence ascendante et descendante, mais elle est inégale. *A droite*, la dégénérescence ascendante est totale et présente déjà un notable degré de sclérose, la dégénérescence descendante est moins avancée. *A gauche*, le ruban de Reil, lésé probablement à une période plus tardive de la maladie, donne une dégénérescence ascendante plus facilement visible avec la méthode de Marchi, et une dégénérescence descendante beaucoup moins accentuée.

On doit donc conclure une fois de plus que si le ruban de Reil dégénère dans les deux sens, la dégénérescence descendante est plus tardive et moins intense, c'est une dégénérescence rétrograde, cellulipète.

Dans la dégénérescence ascendante du ruban de Reil gauche, nous avons noté des fibres quittant ce faisceau pour se joindre au pied du pédoncule en passant par le stratum intermedium. C. Meyer les a signalées dans un cas analogue, et, comme lui, nous pensons qu'il s'agit probablement d'une dégénérescence rétrograde des fibres aberrantes du pied du pédoncule. Elles se rattachent donc au système décrit par M. Dejerine sous le nom de *pes lemniscus profond*.

4° *Troubles de la sensibilité générale.* — L'hémianesthésie gauche observée chez notre malade était totale et croisée par rapport à la lésion qui atteint son développement maximum dans la moitié droite de la protubérance. La malade n'a pas été étudiée assez longuement pour qu'on puisse affirmer que la sensibilité droite du corps était intacte; on peut seulement dire que sur l'autre côté, à gauche, elle était beaucoup plus altérée. La dégénérescence totale du ruban de Reil droit ne peut être considérée comme la seule cause de cette

hémianesthésie gauche, car la lésion a produit des dégâts considérables et toute la formation réticulée de la calotte du côté droit est détruite. D'ailleurs, pour ce point encore, la nature néoplasique de la lésion ne permet pas de conclusions plus affirmatives.

Bien que le trijumeau droit soit en partie dégénéré, on ne trouve pas ici d'hémianesthésie alterne qui relèverait alors d'une destruction des neurones périphériques de ce nerf; il faut reconnaître aussi que cette dégénérescence est loin d'être totale, et on peut admettre avec Van Oordt que dans ces cas les voies centrales du trijumeau sont suffisamment conservées dans la moitié opposée de la calotte pour assurer la continuité de la transmission.

Cas II. — Observation 43.

L'observation clinique de cette malade et le résultat de l'examen histologique seront publiés *in extenso* dans la thèse de notre collègue et ami A. Comte sur les paralysies pseudo-bulbaires.

Nous n'étudierons en détail qu'un point spécialement intéressant pour nous, la lésion du pédoncule cérébral et la dégénérescence du ruban de Reil médian, du faisceau de Türck et du bras du tubercule quadrijumeau postérieur qui en est la conséquence.

St..., âgée de 42 ans, entrée le 3 juin 1896 à la Salpêtrière, dans le service de M. le Dr Dejerine, salle Pinel, no 5.

Syphilis cérébro-spinale à localisations multiples et successives. En juin 1895, légère hémiplégie gauche, amélioration rapide. En janvier 1897, paraplégie, amélioration progressive, puis rechute au mois de juin. Le 24 octobre 1897, hémiplégie droite sans aphasie, mais avec des symptômes très marqués de paralysie pseudo-bulbaire. Décès le 6 décembre 1897.

Autopsie. — On trouve des lésions macroscopiques en rapport avec les principales étapes de la maladie : Dans *l'hémisphère cérébral droit*, un foyer de ramollissement déjà ancien occupant la région du genou de la capsule interne ; dans la *moelle*, un épaississement de la pie-mère et des foyers de myélomalacie dans la partie inférieure de la région dorsale ; dans l'*hémisphère gauche* : un foyer de ramollissement récent, placé comme le premier sur le genou de la capsule interne.

L'examen microscopique en coupes sériées par la méthode de Marchi a montré en outre des petits foyers de nécrose disséminés ; on en trouve dans la partie inférieure de la couche optique, sur le trajet du pédoncule cérébelleux supérieur, sur la face externe du pédoncule cérébral gauche, etc.

Lésion pédonculaire : Sur la moitié inférieure de la face latérale du pédoncule cérébral gauche, on trouve un petit foyer de ramollissement superficiel visible seulement à l'examen microscopique, placé dans le sillon latéral du pédoncule et se prolongeant en bas et en avant jusqu'au sillon pédonculo-protubérantiel, en arrière jusqu'au bras du tubercule quadrijumeau postérieur. Ce foyer, qui doit être de date assez récente, n'a pas créé de perte de substance, mais seulement un aspect vitreux de la substance grise et une dégénérescence des fibres passant par cette région ; il contient des corps granuleux, volumineux,

colorés fortement en noir par l'acide osmique et formant autour des vaisseaux des amas compacts ; les faisceaux compris dans ce foyer sont : 1° les fibres les plus externes du faisceau de Türck, 2° le segment externe du ruban de Reil médian, 3° le bras du tubercule quadrijumeau postérieur lésé partiellement et près de la terminaison dans le tubercule quadrijumeau postérieur (voir fig. 17) ; cette coupe n'est pas horizontale, mais divisée obliquement en bas et en avant ;

FIG. 17. — *Coupe du pédoncule cérébral gauche, dirigée obliquement en bas et en avant. Foyer superficiel de nécrose dans la région du sillon latéral du pédoncule* (Méthode de Marchi.)

Aq. Aqueduc de Sylvius. — *Brqp*. Bras du tubercule quadrijumeau postérieur. — *Ln*. Locus niger. — *P*. Pied du pédoncule, — *Pa*. Etage antérieur de la protubérance. — *Pcs*. Pédoncule cérébelleux supérieur. — *Qa*. Tubercule quadrijumeau antérieur. — *Rm*. Ruban de Reil médian. — *T*. Faisceau de Türck. — *Sr*. Substance reticule. — *III*. Nerf moteur occulaire commun.

en arrière, elle passe par le tubercule quadrijumeau antérieur, en avant par l'étage antérieur de la protubérance annulaire.

Dégénérescences secondaires. — I° DÉGÉNÉRESCENCES DES FIBRES DU SEGMENT EXTERNE DU PIED DU PÉDONCULE (FAISCEAU DE TÜRCK). — Ces fibres sont dégénérées dans les deux sens.

a) Dégénérescence descendante. — On voit d'abord un faisceau presque compact placé dans la région la plus externe et postérieure du pied du pédoncule (fig. 17), puis les libres de ce faisceau deviennent obliques et s'avancent le long de la face externe du pied du pédoncule (fig. 18); plus bas, grâce à l'obliquité

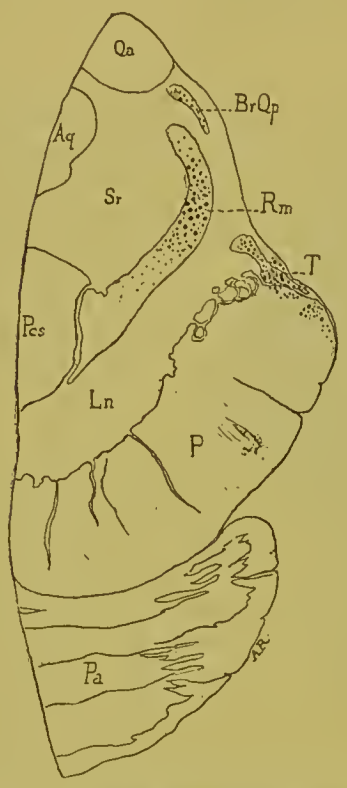

FIG. 18. — *Coupe passant un peu au-dessous de la précédente, et dirigée obliquement en bas et en avant.*

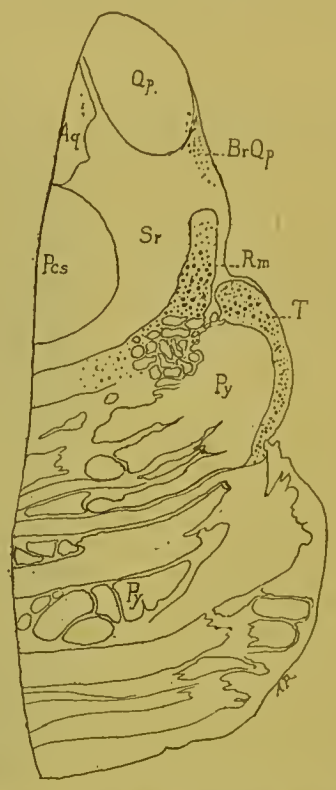

FIG. 19. — *Coupe parallèle aux deux coupes précédentes et passant par la partie supérieure de la protubérance annulaire* (Méthode de Marchi).

Aq. Aqueduc de Sylvius. — *BrQp.* Bras du tubercule quadrijumeau postérieur — *Ln.* Locus niger. — *P.* Pied du pédoncule cérébral. — *Pa.* Etage antérieur de la protubérance. — *Pes.* Pédoncule cérébelleux supérieur. — *Py.* Faisceau pyramidal. — *Qa.* Tubercule quadrijumeau antérieur. — *Qp.* Tubercule quadrijumeau postérieur. — *Rm.* Ruban de Reil médian. — *T.* Faisceau de Türck. — *Sr.* Substance reticulée.

des coupes, on peut suivre leur trajet dans la substance grise de la face externe de la protubérance, à côté des fibres verticales de la voie pyramidale et entre les faisceaux transverses de la protubérance (fig. 19). La dégénérescence s'épuise rapidement dans cette substance grise et ne peut être suivie au delà du tiers supérieur de la protubérance.

b) La dégénérescence ascendante est moins intense, elle s'éclaircit progressivement par l'apparition des fibres saines au milieu des fibres altérées; ces dernières diminuent rapidement de nombre et on ne peut les suivre au delà des coupes passant par le corps genouillé externe (fig. 27 et 28).

2° Dégénérescence du bras du tubercule quadrijumeau postérieur. — La lésion porte sur la partie la plus inférieure de ce faisceau, et au-dessous on voit les granulations noirâtres aborder le tubercule quadrijumeau

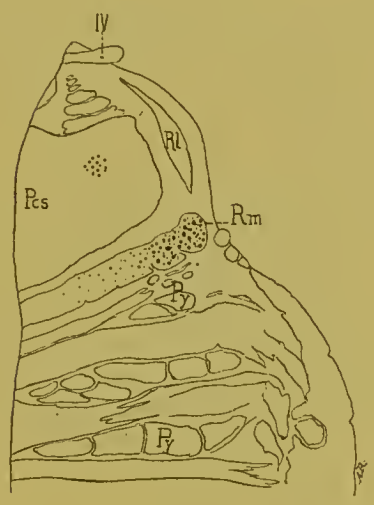

Fig. 20. — *Fragment postérieur d'une coupe dirigée obliquement en bas et en avant et passant par l'émergence du nerf pathétique et l'entrecroisement des pédoncules cérébelleux supérieurs.*

Fig. 21. — *Coupe passant un peu au-dessous de la précédente.* (Méthode de Marchi.)

Pcm. Pédoncule cérébelleux moyen. — *Pcs.* Pédoncule cérébelleux supérieur. — *Py.* Faisceau pyramidal. — *Rm.* Ruban de Reil médian. — *Rl.* Ruban de Reil latéral. — *Sur.* Substance réticulée. — *IV.* Nerf pathétique.

postérieur par sa partie antérieure, externe et supérieure. Elles ne se retrouvent pas sur les coupes passant par la partie moyenne et inférieure de ce noyau; le ruban de Reil latéral qui y arrive immédiatement au-dessous de la lésion est intact.

La dégénérescence ascendante du bras du tubercule quadrijumeau postérieur se confond avec celle du ruban de Reil médian.

3° Dégénérescence du ruban de Reil médian.

a) La dégénérescence descendante de ce faisceau peut être suivie dans la moitié

gauche de la protubérance et du bulbe, et par les fibres arciformes bulbaires, jusqu'aux noyaux des cordons postérieurs du côté opposé.

Immédiatement au-dessous de la lésion (fig. 18), on peut constater que le segment externe du ruban de Reil est entièrement dégénéré et que les segments moyen et interne renferment quelques fibres imprégnées par l'acide osmique. Au niveau de la partie supérieure de la protubérance, les faisceaux verticaux

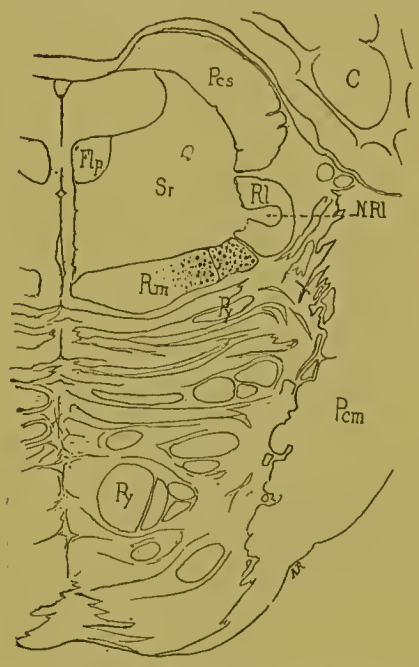

FIG. 22. — *Fragment d'une coupe horizontale passant par le tiers moyen de la protubérance.*

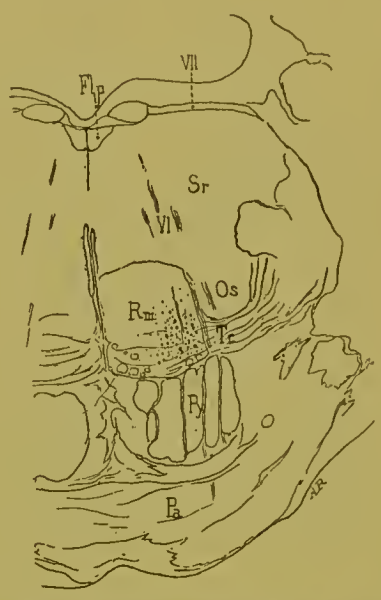

FIG. 23. — *Fragment d'une coupe horizontale passant au-dessus du sillon bulbo-protubérantiel par le corps trapézoïde et l'olive supérieure.* (Méthode de Marchi.)

C. Cervelet. — *Ftp.* Faisceau longitudinal supérieur. — *NRl.* Noyau du ruban de Reil latéral. — *Os.* Olive supérieure. — *Pa.* Étage antérieur de la protubérance. — *Pcm.* Pédoncule cérébelleux moyen. — *Pcs.* Pédoncule cérébelleux supérieur. — *Rm.* Ruban de Reil médian. — *Rl.* Ruban de Reil latéral. — *Sr.* Substance réticulée. — *VI.* Nerf moteur oculaire externe. — *VII.* Genou du nerf facial.

du pied du pédoncule qui, dans cette région se mêlent au ruban de Reil (*pes lemnicus profond*), sont intacts (fig. 19).

Le ruban de Reil latéral refoule peu à peu le ruban de Reil médian en dedans (fig. 20 et 21).

Sur une coupe passant par le tiers moyen de la protubérance et dirigée horizontalement (fig. 22), on voit nettement la délimitation du ruban de Reil médian

dégénéré dans sa partie externe, et du ruban de Reil latéral qui est intact et prend ici son origine dans le noyau de substance grise du même nom.

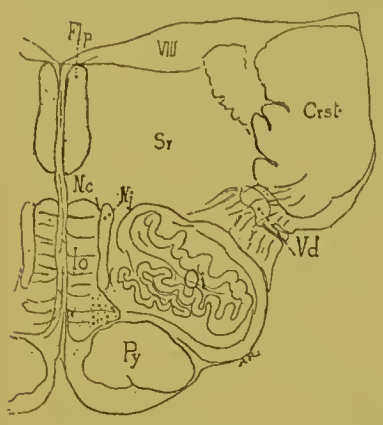

FIG. 24. — *Fragment d'une coupe horizontale du bulbe passant par la partie supérieure de l'olive bulbaire.*

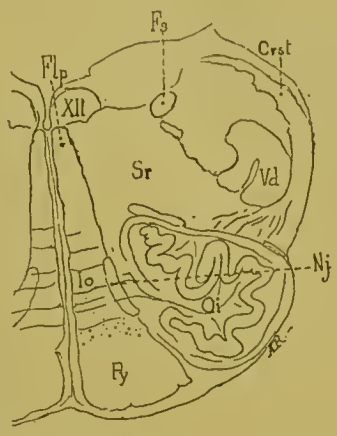

FIG. 25. — *Fragment d'une coupe horizontale du bulbe passant par la partie inférieure de l'olive bulbaire.* (Méthode de Marchi.)

Crst. Corps restiforme. — *Flp.* Faisceau longitudinal postérieur. — *Fs.* Faisceau solitaire. — *Io.* Couche interolivaire. — *Nc.* Noyau central de Roller. — *Nj.* Noyau juxtaolivaire interne. — *Oi.* Olive bulbaire. — *Py.* Pyramide. — *Sr.* Substance réticulée. — *Vd.* Racine descendante du trijumeau. — *VIII.* Noyau de la 8e paire. — *XII.* Noyau du nerf hypoglosse.

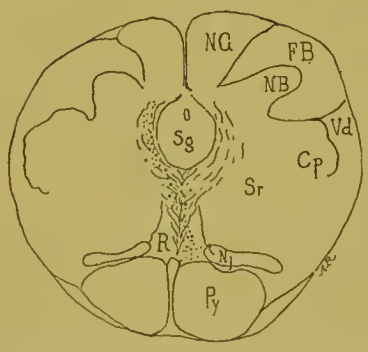

FIG. 26. — *Coupe horizontale du bulbe passant par l'entrecroisement sensitif.* (Méthode de Marchi.)

Cp. Corne postérieure. — *FB.* Cordon de Burdach. — *NB.* Noyau du cordon de Burdach. — *NG.* Noyau du cordon de Goll. — *Nj.* Noyau intra-olivaire. — *Py.* Pyramide. — *R.* Ruban de Reil. — *Sg.* Substance grise centrale. — *Sr.* Substance réticulée. — *Vd.* Racine descendante du trijumeau.

Dans le tiers inférieur de la protubérance sur les coupes faites un peu au-

dessus du sillon bulbo-protubérantiel et intéressant le corps trapezoïde et l'olive supérieure, on voit le ruban de Reil se ramasser vers la ligne médiane, et bien que la dégénérescence ait diminué d'étendue, elle occupe la partie antéro-externe de ce faisceau, dans le champ des fibres radiculaires du nerf moteur oculaire externe (fig. 23).

Plus bas, *dans la couche interolivaire du bulbe*, la dégénérescence ne forme plus qu'un petit amas de grains noirs de volume variable, placé dans la zone

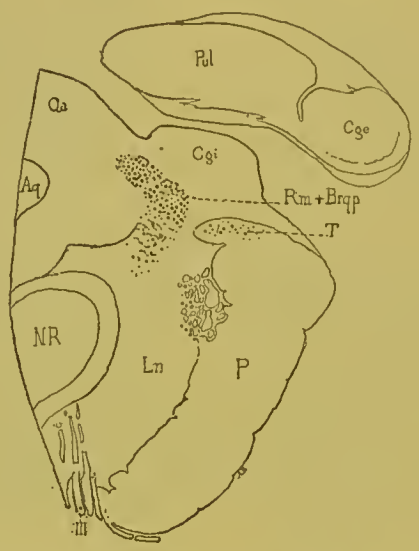

FIG. 27. — *Coupe dirigée obliquement en bas et en avant, passant par le pédoncule cérébral et le pulvinar.* (Méthode de Marchi.)

Aq. Aqueduc de Sylvius. — *Cge.* Corps genouillé externe. — *Cgi.* Corps genouillé interne. — *Ln.* Locus niger. — *NR.* — Noyau rouge. — *P.* Pied du pédoncule.— *Pul.* Pulvinar. — *Qa.* Tubercule quadrijumeau antérieur. — *Rm+Brqp.* Ruban de Reil médian et bras du tubercule quadrijumeau postérieur. — *T.* Faisceau de Türck. — *III.* Nerf moteur oculaire commun.

antéro-externe de la couche interolivaire presque au contact de l'olive (fig. 24).

Sur les coupes passant par *la partie moyenne et supérieure de l'olive bulbaire* (fig. 25), ce n'est même plus un faisceau distinct, on retrouve à ce niveau : 1° quelques fibres dégénérées dans les zones moyenne et postérieure de la couche interolivaire, vestige de la dégénérescence signalée plus haut dans les segments moyen et interne du ruban de Reil médian ; 2° des fibres dégénérées plus nombreuses, mais disséminées, en arrière de la pyramide, représentant le reste de la dégénérescence descendante du segment externe du ruban de Reil.

Dans tout *l'entrecroisement supérieur du bulbe* (*entrecroisement sensitif*), on suit du côté droit des fibres arciformes dégénérées. Dans la partie supérieure de

l'entrecroisement, ces fibres sont en petit nombre, mais leur direction oblique ou presque horizontale les rend plus visibles.

Dans la partie inférieure de l'entrecroisement sensitif (fig. 26), la dégénérescence est plus marquée, ce sont les faisceaux antérieurs de la couche interolivaire qui passent à leur tour et vont au noyau du cordon de Goll et dans la partie interne du noyau du cordon de Burdach.

b) *Dégénérescence ascendante du ruban de Reil médian.*— Dans la partie supé-

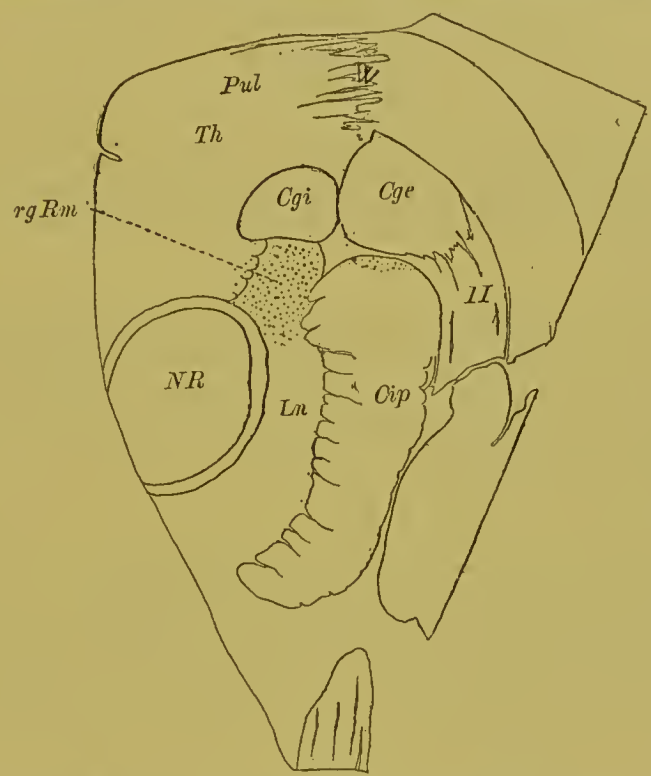

FIG. 28. *Coupe dirigée obliquement en bas et en avant, passant par la région sous-optique et la couche optique.* (Méthode de Marchi.)

Cge. Corps genouillé externe. — *Cgi.* Corps genouillé interne. — *Cip.* Segment postérieur de la capsule interne. — *Ln.* Locus niger. — *NR.* Noyau rouge. — *Pul.* Pulvinar. — *rgRm.* Région du Reil médian. — *Th.* Couche optique. — *W.* Champ de Wernicke. — *II.* Bandelette optique.

rieure du pédoncule cérébral, nous donnons le dessin d'une coupe (fig. 27) dirigée très obliquement en bas et en avant, passant en avant pour la partie inférieure du pédoncule cérébral, en arrière par la partie saillante du pulvinar et du corps genouillé extrême ; ici la dégénérescence ascendante du ruban de Reil médian, mêlée à celle du bras du tubercule quadrijumeau postérieur, a la

forme d'un croissant à concavité postéro-interne; elle est adjacente au corps genouillé interne, et il ne semble pas, dans ce cas du moins, que des fibres du ruban de Reil ou du bras du tubercule quadrijumeau postérieur entrent dans ce noyau. Le segment interne du ruban de Reil médian jusqu'à la capsule du noyau rouge est presque sain.

Cette dégénérescence ascendante du ruban de Reil conserve la même position jusqu'au niveau de la partie profonde du corps genouillé interne; elle se rapproche de la capsule du noyau rouge et elle est presque contiguë à la partie postérieure du segment postérieur de la capsule interne (fig. 28).

Elle se termine un peu plus haut dans ce champ de fibres situé au dessous e en dehors du centre médian de Luys et dans la partie inférieure du noyau externe du thalamus, et qui est dénommé par M. et Mme Dejerine : région du ruban de Reil médian.

Sa terminaison ne peut pas être précisée davantage, car, plus haut, on se trouve en présence de dégénérescences multiples occupant la capsule interne et la couche optique et dépendant des lésions capsulaires signalées au début de cette observation.

Remarques. — Chez cette malade atteinte de lésions multiples et successives du système nerveux central, le foyer de nécrose que nous venons de décrire a passé inaperçu au point de vue clinique; on ne peut savoir si une lésion aussi restreinte est capable de se révéler par des symptômes appréciables.

1° *Le faisceau de Türck*, lésé dans sa partie la plus externe, a subi une dégénérescence descendante et ascendante.

La dégénérescence descendante est plus marquée, elle reste compacte, mais elle s'épuise rapidement dans la substance grise de l'étage antérieur de la protubérance, et principalement dans la région externe.

La dégénérescence ascendante de ce faisceau diminue rapidement de volume (dégénérescence rétrograde); elle est cependant visible jusque dans la région sous-optique.

Cette observation anatomique vérifie les conclusions énoncées par M. Dejerine en 1893, sur le trajet descendant et la terminaison protubérantielle de ce faisceau.

2° Le *bras du tubercule quadrijumeau postérieur*, dégénéré dans les deux sens, se termine en bas dans la partie supérieure et externe du tubercule quadrijumeau postérieur; en haut il se confond avec la partie externe du ruban de Reil médian.

3° *Le ruban de Reil médian* présente également une dégénérescence dans les deux sens, et il est intéressant de la comparer avec la dégénérescence du ruban de Reil gauche du cas I. Dans ce dernier, c'est le segment interne du ruban de Reil médian qui est altéré tandis qu'ici c'est le segment externe.

Dans leur trajet ascendant, ces deux dégénérescences, en se superposant, montrent la terminaison de la totalité du ruban de Reil médian ; son segment externe dans un cas, son segment interne dans l'autre vont également se terminer dans la partie inférieure du noyau externe du thalamus.

La dégénérescence descendante, plus distincte dans cette dernière observation, diminue progressivement de volume, mais elle conserve néanmoins son indépendance jusqu'au niveau de l'entrecroisement sensitif; elle passe par la partie inférieure de ce dernier et va aux noyaux de Goll et de Burdach.

Cette disposition est remarquable, elle montre que, comme dans les cordons postérieurs de la moelle, les fibres longues du ruban de Reil se disposent suivant un ordre déterminé.

Flechsig et Bechterew avaient déjà remarqué que l'époque de myélinisation permet de différencier les fibres de la partie inférieure et de la partie supérieure de l'entrecroisement sensitif. Pour Bechterew (1) les fibres qui viennent du noyau du cordon de Goll occupent la partie postérieure de la couche interolivaire et la partie interne du ruban de Reil dans la protubérance, tandis que celles qui viennent du noyau du cordon de Burdach sont antérieures dans la couche interolivaire et externes dans la protubérance. Schlesinger (2), tout en reconnaissant que les fibres les plus inférieures de l'entrecroisement sensitif sont les plus antérieures dans la couche intérolivaire, suppose que déjà, dans la protubérance, elles doivent se mélanger avec les autres. Les deux observations que nous venons de rappeler démontrent, au contraire, que dans tout leur trajet les fibres longues du ruban de Reil médian conservent la même position respective.

4° Dans ce cas, on remarque que tous les faisceaux atteints par la lésion ont subi une dégénérescence dans les deux sens, cellulipète et cellulifuge.

(1) Bechterew. *Die Leitungsbahnen,* etc., 1894.

(2) Schlesinger. *Beiträge zur Kenntniss der Schleifendegenerationen*, 1896.

Cas III. — Observation 44.

Georges H., cordonnier, âgé de 65 ans, entre le 4 mars 1896 à l'hôpital Lariboisière, dans le service de M. le Dr Dreyfus-Brisac, baraquement, lit n° 17.

Antécédents héréditaires et personnels. — Son père est mort d'une maladie de foie et sa mère d'un cancer du sein. Il a perdu un frère, mort à l'âge de 9 ans de fièvre typhoïde, deux sœurs mortes de fièvre puerpérale, et une sœur bossue, morte de bronchite chronique. Lui-même n'a eu que la variole à l'âge de 8 ans; depuis 20 ans il souffre de douleurs de rhumatisme chronique. Il est sobre et n'a pas eu de syphilis; marié, il a des enfants et des petits-enfants tous très bien portants. Il exerce la profession de cordonnier.

Il y a 6 ans, il a été pris d'une syncope pendant son travail et soigné pendan 10 jours à l'hôpital où on reconnut l'existence d'une lésion cardiaque. 4 ans plus tard il a été de nouveau en traitement à l'Hôtel-Dieu pour le même motif. Il y a 15 jours il est pris de douleurs très vives dans la région précordiale et dans les reins, puis bientôt d'une dyspnée si intense qu'il ne peut faire quatre pas sans s'arrêter; il accuse aussi des vertiges et de l'amblyopie.

État actuel. — A son entrée à l'hôpital Lariboisière, nous notons parmi les symptômes qu'il présente : Facies pâle, artères radiales et temporales dures et sinueuses, pouls tendu et irrégulier.

Cœur : un peu dilaté dans sa partie auriculaire, la pointe est abaissée, les battements sont irréguliers, et on note des faux-pas et un bruit de galop; à la base on entend au premier temps un souffle rude aortique et un second bruit dur et claqué.

Poumons : râles de congestion aux deux bases.

Le *foie* déborde d'un travers de doigt les fausses côtes et il est douloureux à la percussion.

Reins : Pollakiurie et polyurie, les urines ont une densité faible et donnent un léger nuage d'albumine.

9 mars. Sous l'influence de la digitale et du régime lacté, l'arythmie cardiaque a disparu, et on n'entend plus de bruit de galop. Pas d'albuminurie.

Le 25. L'état général du malade s'est amélioré, il est au régime mixte et prend depuis dix jours de l'iodure de potassium à la dose de deux grammes par jour. Battements du cœur réguliers. Pas d'albumine dans les urines. On remarque seulement que depuis deux ou trois jours, le malade est devenu très loquace, il parle toute la journée; cependant les nuits sont calmes.

Le 26 mars. Le malade devait quitter l'hôpital ce matin. Il en témoignait sa joie hier soir et était encore plus loquace que les jours précédents.

A son réveil à 5 heures 1/2, on le trouve très agité; il veut parler mais ne parvient à émettre que des sons inarticulés. A la visite on constate :

Motilité. — Hémiplégie gauche, très marquée à la face qui est asymétrique, la bouche est déviée, la commissure labiale est tombante à gauche, et de ce côté s'écoule constamment de la salive en quantité considérable; les membres gauches sont parésiés, le bras gauche peut encore remuer mais moins que la jambe; le reflexe rotulien est conservé des deux côtés.

Pas d'incontinence d'urine ou des matières fécales.

Sensibilité. — Le côté gauche du corps ne réagit pas à la piqûre, à droite la sensibilité douloureuse est conservée. Tout autre examen de la sensibilité est impossible.

Cécité psychique. — Le malade ne comprend pas quand on lui parle; il ne reconnaît pas les personnes qui l'approchent, pas même sa femme qui est venue le voir dans la journée. Quand on vient auprès de son lit, il met sa main droite en visière au-dessus de ses yeux, comme pour distinguer plus nettement, et après avoir répété plusieurs fois ce geste, il laisse retomber son bras avec un air de découragement. Il est impossible de lui faire boire du lait dans un verre, il n'essaie pas de l'avaler, on est obligé de mettre le lait dans une petite bouteille et, en lui renversant la tête, d'en verser dans sa bouche le contenu qu'il avale d'abord avec difficulté; à la fin de la journée, il comprend mieux ce qu'on exige de lui et avale le lait qu'on verse dans sa bouche.

Du 27 mars au 3 avril, le malade reste sans parler, immobile dans son lit; ce n'est que lorsqu'il voit quelqu'un près de son lit qu'il émet des sons toujours inintelligibles, mais il ne reconnaît pas les personnes de son entourage ou de sa famille.

Au bout de deux jours, il a compris l'usage de la petite bouteille de lait, et chaque fois qu'on la lui présente, il la saisit avec sa main droite, en boit le contenu et la repose sur la planchette du lit. C'est alors qu'on constate chez lui une *hémianopsie latérale gauche*, car il ne tend la main pour saisir la bouteille que lorsqu'elle passe dans la moitié droite de son champ visuel.

A ce moment, il ne comprend pas l'usage d'un verre, il le tourne et le retourne sans le porter à sa bouche et sans prendre garde au contenu du verre qu'il verse ainsi. Puis dans les jours qui suivent, on remarque qu'il en acquiert la notion et qu'il peut boire seul avec un verre; mais on ne peut le faire manger qu'en lui mettant les aliments solides dans la bouche.

4 Avril. Il a reconnu aujourd'hui sa femme et en a témoigné une grande joie; il lui a pris les mains en palpant ensuite ses bras et sa figure comme pour s'assurer de sa présence.

A partir de ce moment, son état va en s'améliorant progressivement. L'hémiplégie faciale gauche persiste, mais le bras gauche peut faire quelques mouvements, la jambe gauche ne traîne pas et la marche est possible.

Parole.— Lorsque le malade est seul, il ne parle pas, mais lorsqu'on s'approche de lui à la visite, il commence à parler : au lieu de sons inintelligibles, il peut à présent prononcer deux mots : « Voulez-vous ? », qu'il répète sans arrêt jusqu'à ce qu'il retombe dans son mutisme habituel.

Surdité verbale complète. — On s'en assure à la visite des parents en disant à sa femme de se placer à la gauche de son lit, c'est-à-dire du côté de l'hémianopsie, et lorsqu'elle l'appelle par son nom, il ne bronche pas, il ne s'aperçoit de sa présence que lorsqu'elle passe dans la moitié droite de son champ visuel. Il semble même qu'il y ait une abolition ou une diminution de l'ouïe, car le bruit ou des cris poussés derrière lui ne le sortent pas de son état d'indifférence.

La cécité verbale semble complète également, il ne reconnaît pas son nom écrit en gros caractères ; un journal placé devant lui évoque bien l'idée de la lecture, mais il ne le retourne pas si on le lui présente tourné à l'envers.

Agraphie. — Malgré l'absence de paralysie du côté droit, il ne peut pas même écrire son nom, ni le copier.

Cécité psychique. — Amélioration progressive et rapide. Le malade, lorsqu'il a pu se lever, exigeait une surveillance constante, car il allait droit devant lui à travers les couloirs et le jardin, puis il a su retrouver la porte du baraquement et retourner à son lit. Il est très propre et soigneux, et ne dérange plus ses draps comme il le faisait au début, il peut même s'habiller seul malgré l'inhabileté de son bras gauche. Lorsqu'il a besoin d'aller au cabinet il y va et en revient seul.

Pour manger, il a appris d'abord à boire avec un verre, puis à rompre son pain et à se servir d'une fourchette et d'une cuillère.

Après avoir su reconnaître sa femme et ses enfants, il s'est créé des images familières dans le service : il reconnaît la surveillante de la salle, les infirmiers qui le soignent, les élèves du service, et lorsqu'il les voit il leur dit d'un air aimable ces mots : « Voulez-vous », qui constituent tout son répertoire.

Les progrès de l'intelligence du malade ont été étudiés avec divers objets : une pipe par exemple (il était grand fumeur) ; au début de sa maladie, il ne manifestait aucun plaisir lorsqu'on lui présentait la pipe d'un de ses voisins et la tournait dans tous les sens comme un objet inconnu ; plus tard, trois semaines environ après le début de sa paralysie, il la saisissait avec empressement, la mettait à sa bouche, puis dans sa poche. A ce moment aussi, lorsqu'on lui présentait un soulier, il montrait par des gestes et par la parole que l'objet lui était familier ; auparavant il ne s'y intéressait pas.

L'examen de la sensibilité n'a donné que des résultats incertains, la sensibilité à la piqûre et à la brûlure paraît émoussée sur le côté gauche du corps.

6 mai. Le malade en était arrivé à ce degré d'amélioration, avec un état général très satisfaisant. Cœur régulier, pas d'albumine ; depuis deux jours il toussait un peu et l'auscultation révélait quelques râles de bronchite. Il n'avait pas de fièvre. Le 6 mai, à cinq heures du matin, il s'est assis sur son lit, très pâle et très agité ; le veilleur l'a vu porter les deux mains à sa poitrine avec une expression d'angoisse extrême, puis il est retombé inerte sur son lit, et malgré les efforts tentés pour le ramener à la vie, le cœur ni la respiration n'ont repris leur fonctionnement.

Autopsie, le 7 mai. — *Poumons :* Pas d'adhérences à la paroi thoracique. Congestion aux deux bases ; exsudat bronchique plus abondant à gauche. Noyaux fibreux et crétacés de tuberculose ancienne aux deux sommets.

Foie : Congestion.
Reins : Atrophie scléreuse.
Cœur : Hypertrophié et flasque, arrêté en diastole, caillots volumineux dans

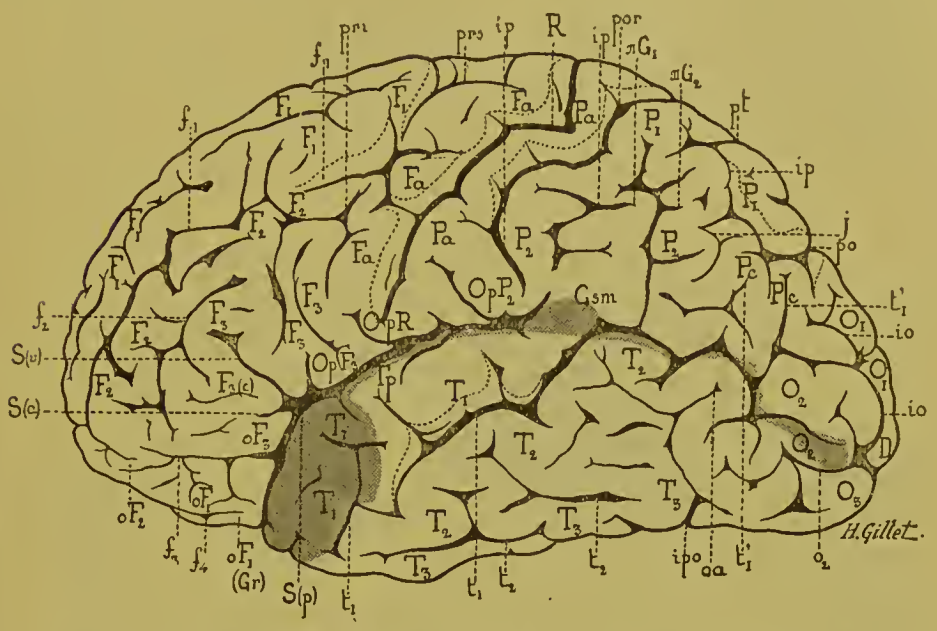

FIG. 29. — *Face externe de l'hémisphère gauche. Localisation de la lésion sur la feuille n° 5 du cahier de feuilles d'autopsies du Dr Dejerine.*

D. Circonvolution descendante. — F_1, F_2, F_3. Première, deuxième, troisième circonvolutions frontales. — F_3 *(c)*. Cap de la troisième circonvolution frontale. — *Fa*. Circonvolution frontale ascendante. — f_1, f_2. Premier et deuxième sillons frontaux. — f_3. Troisième sillon frontal ou incisure en *H*. — f_4. Sillon olfactif ou quatrième sillon frontal. — *Gsm*. Circonvolution marginale supérieure. — *io*. Sillon interoccipital. — *ip*. Sillon interpariétal. — *ipo*. Incisure préoccipitale. — *j*. Incisure de Jensen. — O_1, O_2, O_3. Première, deuxième, troisième circonvolutions occipitales. — o_2. Deuxième sillon occipital. — *oa*. Sillon occipital antérieur. — oF_1, oF_2, oF_3. Partie orbitaire des première, deuxième et troisième circonvolutions frontales. — oF_1 *(Gr)*. Gyrus rectus. — OpF_3. Opercule frontal. — *OpR*. Opercule rolandique. — OpP_2. Opercule pariétal. — P_1, P_2. Première et deuxième circonvolutions pariétales. — *Pa*. Circonvolution pariétale ascendante. — *Pc*. Pli courbe. — *po*. Scissure pariéto-occipitale. — *por*. Sillon postrolandique. — *pri*, *prs*. Sillons prérolandiques inférieur et supérieur. — *pt*. Sillon pariétal transverse. — π G_1, π G_2. Premier et deuxième plis verticaux de Gromier. — *R*. Scissure de Rolando. — *S (a)*, *S (v)*, *S (p)*. Branches antérieure, verticale et postérieure de la scissure de Sylvius. — T_1, T_2, T_3. Première, deuxième, troisième circonvolutions temporales. — *Tp*. Circonvolution temporale profonde. — t_1. Sillon parallèle ou premier sillon temporal ; t'_1, sa branche verticale. — t_2. Deuxième sillon temporal.

les deux ventricules. Valvules sigmoïdes de l'aorte normales, valvule mitrale un peu épaissie au niveau de son bord inférieur. La paroi antérieure du ventricule gauche est diminuée d'épaisseur vers la pointe, et à la face interne on voit un foyer d'endocardite : l'endothélium fait défaut et le myocarde mis à nu présente une surface granuleuse, adhérente au caillot fibrineux intraventiculaire.

Artères coronaires athéromateuses, calibre inégal et presque filiforme; en quelques points, plaques de dégénérescence calcaire.

Aorte : Lésions d'athérome disséminées sur le trajet de l'aorte thoracique et

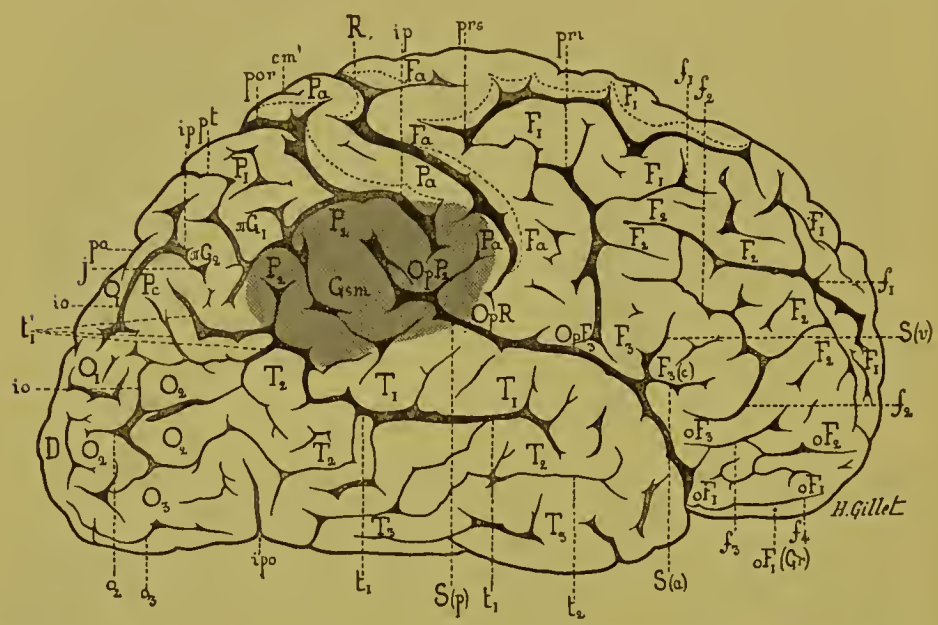

FIG. 30. — *Face externe de l'hémisphère droit.* (Même légende que pour la fig. 29.) La lésion est dans la réalité plus étendue et va jusqu'au pli courbe (*Pc*).

abdominale. Les artères rénales sont indurées et leur orifice dans l'aorte abdominale est rétréci.

Cerveau : Les artères de la base et principalement les artères sylviennes sont indurées, leur calibre est inégal.

Examen macroscopique. — Elles n'existent que sur le territoire des artères corticales, il n'y a pas de lésion dépendant des artères centrales.

Hémisphère gauche (fig. 29). — Ramollissement cortical suivant le trajet de la scissure de Sylvius et détruisant :

1° Le pied de la 3e circonvolution frontale (cette lésion est surtout développée à la face profonde de l'opercule frontal et ne peut être indiquée sur le schéma).

2° La partie antérieure de la 1re circonvolution temporale, en empiétant un peu sur la partie antérieure de T_1.

3° La partie inférieure du gyrus supramarginal et du pli courbe.

4° Sur la face externe du lobe occipital, la partie postérieure de la 2e circonvolution occipitale.

Hémisphère droit (fig. 30). — La lésion comprend sur la face externe la partie inférieure de la pariétale ascendante, la partie supérieure et postérieure de la 1re circonvolution temporale, toute la circonvolution pariétale inférieure, et elle s'étend en arrière jusqu'au pli courbe et à la partie antérieure de la 2e circonvolution occipitale. Cette lésion se prolonge dans le sens de la profondeur jusqu'aux radiations thalamiques qu'elle sectionne près de la couche optique ; elle ne dépasse pas le segment rétro-lenticulaire de la capsule interne.

Examen microscopique.

A. — *Hémisphère gauche.* — Nous n'avons pu examiner de ce côté qu'un fragment du pédoncule cérébral. La méthode de Marchi montre qu'il est normal, il n'existe en particulier pas de fibres dégénérées dans le segment externe du pied du pédoncule (faisceau de Türck).

B. — *Examen sur des coupes microscopiques sériées de la capsule interne du côté droit avec les corps optostriés adjacents, du pédoncule cérébral droit, de la protubérance annulaire, du bulbe et de quelques fragments de la moelle épinière. (Coloration par la méthode de Marchi.)*

1° *Région thalamique et sous-thalamique de l'hémisphère droit* (fig. 31, 32, 33, 34). Les coupes sont horizontales et comprennent la couche optique en entier, les segments antérieur, postérieur et rétro-lenticulaire de la capsule interne, la partie postérieure du noyau caudé, le globus pallidus et la partie interne du putamen ; la lésion, qui est d'origine corticale, n'est visible sur ces coupes que dans la région thalamique supérieure, où elle entame la partie postéro-externe de la région rétro-lenticulaire ; elle n'envoie pas de prolongements dans la partie visible du putamen, et comme, d'autre part, la substance grise de ce dernier est indemne, ce cas permet d'étudier les dégénérescences secondaires des fibres de projection à la suite d'une lésion corticale, sans lésion des noyaux centraux.

Dans la région thalamique supérieure de la capsule interne le segment antérieur et la moitié antérieure du segment postérieur sont intacts. La dégénérescence porte sur les fibres de projection verticales de la moitié postérieure du segment postérieur et sur les fibres du segment rétro-lenticulaire, ces dernières, placées dans le voisinage immédiat du foyer de ramollissement, sont très altérées et sont remarquables par leur direction oblique et leur entrelacement avec les fibres saines.

Dans la région thalamique moyenne (fig. 31) les fibres transversales de la capsule interne (radiations strio-thalamiques) sont intactes ; par contre, les fibres verticales dégénérées envoient des irradations en dedans et en dehors :

En dedans, c'est dans le noyau externe de la couche optique, qu'on voit, depuis les coupes les plus supérieures, cette dégénérescence d'une partie du système

radié, indiquée par la présence de fibres altérées et de grains noirs, plus abondants dans le segment adjacent à la dégénérescence capsulaire. *En dehors,*

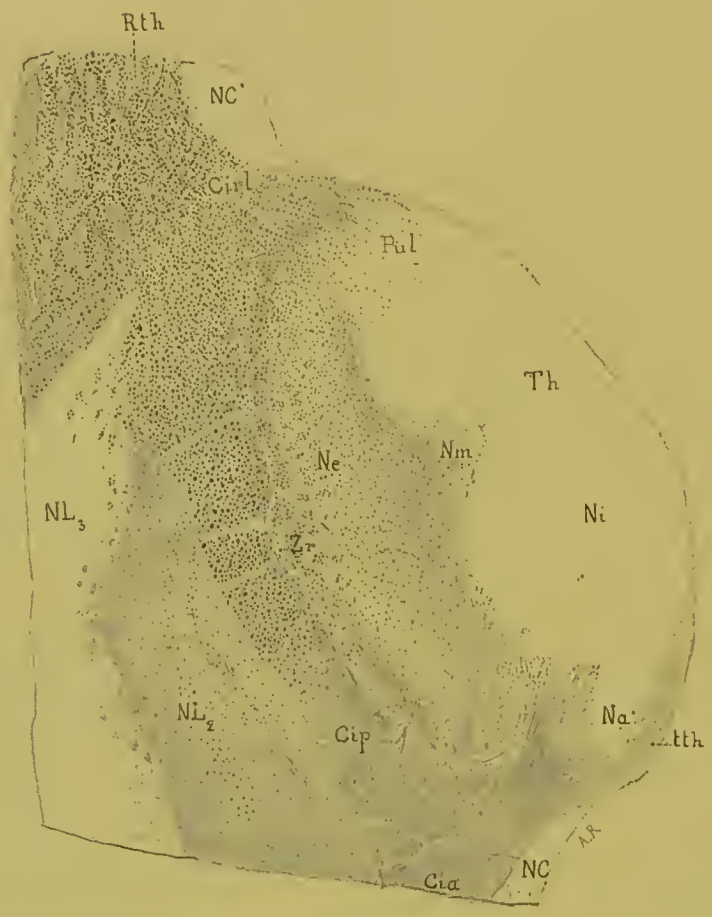

FIG. 31. — *Hémisphère droit. Coupe horizontale passant par la capsule interne. (région thalamique moyenne). Les faisceaux dégénérés dans le segment postérieur de la capsule interne envoient des fibres radiées dans les segments adjacents de la couche optique et du globus pallidus.* (Méthode de Marchi.)

Cia, Cip, Cirl. Segments antérieur, postérieur et rétro-lenticulaire de la capsule interne. — *Na.* Noyau antérieur de la couche optique. — *NC, NC'.* Tête et queue du noyau caudé. — *Ne, Ni.* Noyau externe et interne de la couche optique. — *NL_2.* Segment moyen du noyau lenticulaire. — *NL_3.* Segment externe du noyau lenticulaire (putamen). — *Nm.* Centre médian de Luys. — *Pul.* Pulvinar. — *Th.* Couche optique. — *Rth.* Radiations thalamiques. — *tth.* Tænia thalami. — *Zr.* Zone réticulée.

le segment externe du noyau lenticulaire contient bien quelques faisceaux de fibres dégénérées dans sa partie postérieure, mais ce sont des fascicules de

passage et pour le reste il est, comme nous l'avons dit, intact; par contre, dans le globus pallidus (NL_2) on voit un fin piqueté dans la substance fondamentale et des fibres dégénérées, principalement dans la lame médullaire interne.

Sur une coupe un peu plus inférieure on voit l'intégrité du noyau interne de la couche optique. La dégénérescence capsulaire s'étend : dans la couche optique au pulvinar, à la zone réticulée, au noyau externe jusqu'à la lame mé-

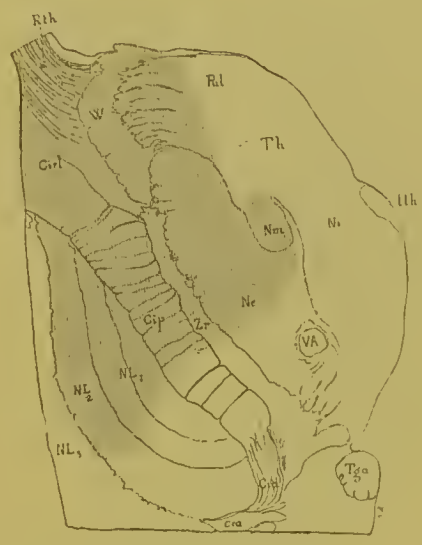

FIG. 32. — *Coupe horizontale passant par la région thalamique moyenne. Figure demi-schématique, le grisé indique l'infiltration des fibres radiées dans les régions adjacentes à la dégénérescence capsulaire.* (Méthode de Marchi.)

dullaire interne, et dans le noyau lenticulaire aux deux segments du globus pallidus (fig. 32).

Plus bas, sur une coupe passant par *la région thalamique inférieure* (fig. 33), *la dégénérescence capsulaire* occupe toujours la moitié postérieure du segment postérieur; le segment rétro-lenticulaire est moins altéré que plus haut, il est séparé du segment postérieur par le faisceau de Türck qui est presque normal. *Dans la couche optique* on note l'intégrité du noyau interne, du faisceau rétroflexe de Meynert, du faisceau de Vicq-d'Azyr, du pilier antérieur du trigone et de la commissure postérieure. Toute la région externe au contraire reçoit des fibres radiées du segment dégénéré de la capsule interne. Le pulvinar reçoit des fibres qui viennent par le champ de Wernicke; un certain nombre d'entre elles passent entre le pulvinar et la partie profonde du corps genouillé interne et vont dans la direction du tubercule quadrijumeau antérieur (radiations profondes du tuberc. quadrij. ant.). Le maximum de dégénérescence se trouve dans la zone réticulée et dans le noyau externe de la couche optique, ce

dernier, représenté ici par sa portion ventrale, contient un fin piqueté de fibres et de granulations noires dans toute la zone limitée par le faisceau thalamique

FIG. 33. — *Coupe horizontale passant par la région thalamique inférieure.* (Méthode de Marchi.)

Al. Anse lenticulaire. — *Cgi.* Corps genouillé interne. — *Cip.* Segment postérieur de la capsule interne. — *Cir.* Segment rétro-lenticulaire de la capsule interne.— *CL.* Corps de Luys. — *Cop.* Commissure postérieure. — *Fl.* Faisceau lenticulaire de Forel. — *FM.* Faisceau rétroflexe de Meynert. — *Fth.* Faisceau thalamique. — *Lmi.* Lame médulaire interne du noyau lenticulaire. — *Nmi.* Segment interne du noyau lenticulaire. — *Ni.* Noyau interne de la couche optique. — *Nm.* Centre médian de Luys. — *Pul.* Pulvinar. — *Qa.* Tubercule quadrijumeau antérieur. — *Tga.* Pilier antérieur du trigone. — *VA.* Faisceau de Vicq-d'Azyr. — *W.* Champ de Wernicke.

de Forel, le centre médian de Luys, le corps genouillé interne et la capsule interne, c'est la région du Reil médian.

D'autre part, on voit une dégénérescence partielle du *faisceau lenticulaire de Forel* et des *radiations strio-luysiennes* qui traversent la moitié antérieure du

segment postérieur de la capsule interne, leur dégénérescence est d'autant plus visible qu'elles traversent une région où les fibres capsulaires verticales sont normales. Ces fibres transversales se rendent dans le corps de Luys, qui présente une dégénérescence légère mais très manifeste. En dehors elles se continuent avec la lame médullaire supplémentaire du segment interne du globus

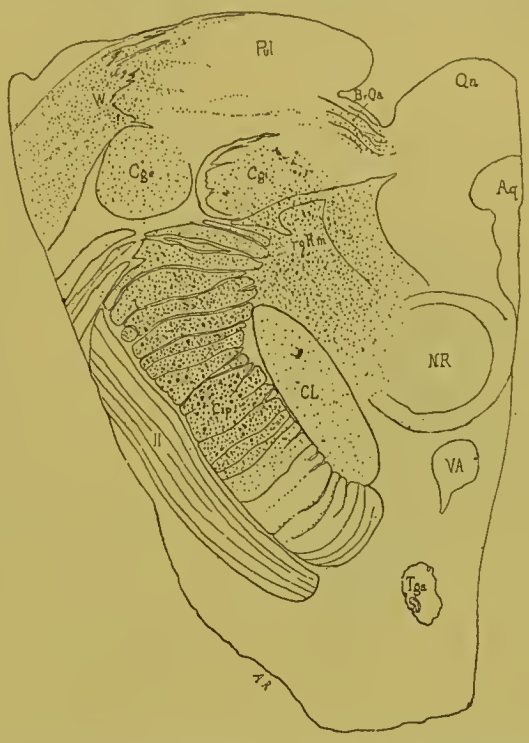

FIG. 34. — *Coupe horizontale passant par la région sous-optique. Dégénérescence de la région du Reil médian.* (Méthode de Marchi.)

Aq. Aqueduc de Sylvius. — *BrQa.* Bras du tubercule quadrijumeau antérieur. — *Cge.* Corps genouillé externe. — *Cgi.* Corps genouillé interne. — *CL.* Corps de Luys. — *Cip.* Segment postérieur de la capsule interne. — *NR.* Noyau rouge. — *Pul.* Pulvinar. — *Qa.* Tubercule quadrijumeau antérieur. — *rgRm.* Région du ruban de Reil médian. — *Tga.* Pilier antérieur du trigone. — *VA.* Faisceau de Vicq. d'Azyr. — *W.* Champ de Wernicke. — *II.* Bandelette optique.

pallidus, elles font suite aux fibres radiées venues de la capsule interne dans le globus pallidus.

Dans la région sous-optique (fig. 34) on retrouve quoique à un moindre degré, en plus de la dégénérescence du pulvinar, des corps genouillés et du bras du tubercule quadrijumeau antérieur, la dégénérescence de la substance grise adjacente au segment postérieur de la capsule interne ; elle s'étend jusqu'à la capsule du noyau rouge et occupe en particulier la région où se trouve le ruban

de Reil médian. Ce faisceau contient aussi, au milieu de ses fibres ascendantes saines, des fibres dégénérées appartenant au système des fibres de projection corticale.

Sur une coupe passant par la *région pédonculaire supérieure* (fig. 35), le ruban de Reil médian est parfaitement intact. Il est séparé, par le locus niger, du pied du pédoncule dont la dégénérescence descendante occupe environ les

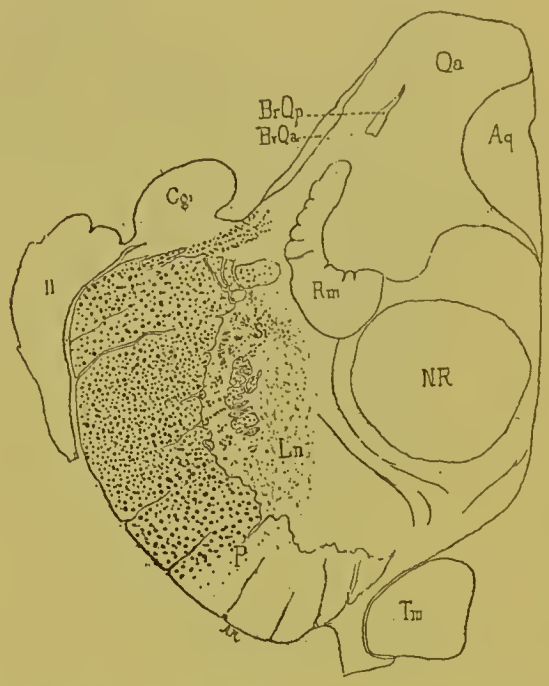

FIG. 35. — *Coupe parallèle à la bandelette optique, passant par la partie supérieure du pédoncule cérébral.* (Méthode de Marchi.)

Aq. Aqueduc de Sylvius. — *BrQa.* Bras du tubercule quadrijumeau antérieur. — *BrQp.* Bras du tubercule quadrijumeau postérieur. — *Cgi.* Corps genouillé interne. — *Ln.* Locus niger. — *NR.* Noyau rouge. — *P.* Pied du pédoncule. — *Qa.* Tubercule quadrijumeau antérieur. — *Rm.* Ruban de Reil médian. — *Si.* Stratum intermedium. — *Tm.* Tubercule mamillaire. — *II.* Bandelette optique.

3/5 externes. Mais on voit, de cette dégénérescence du pied du pédoncule, se détacher des fibres qui vont dans la direction du ruban de Reil médian. C'est d'abord, dans toute la portion externe du locus niger, des faisceaux du stratum intermedium et des fibres isolées. Ils forment un fin piqueté très abondant autour des cellules du locus niger et, en outre, ils s'avancent vers le ruban de Reil médian. D'autre part, on voit à la surface du segment externe du pied du pédoncule des fibres dirigées transversalement, traversant ensuite un triangle de substance grise limité par le pied du pédoncule, le corps genouillé

interne et le ruban de Reil médian. Elles redeviennent en partie verticales, et il est probable qu'elles entrent dans le segment externe du ruban de Reil.

Sur une coupe passant par la *partie inférieure du pédoncule cérébral* (fig. 36), on voit que le ruban de Reil médian contient, au milieu de ses fibres saines, des fascicules arrondis de fibres dégénérées ; ils proviennent des fibres du stratum intermedium qui pénètrent dans le ruban de Reil lorsque celui-ci entre en contact avec le pied du pédoncule (*fibres du pes lemniscus profond*). Quant aux

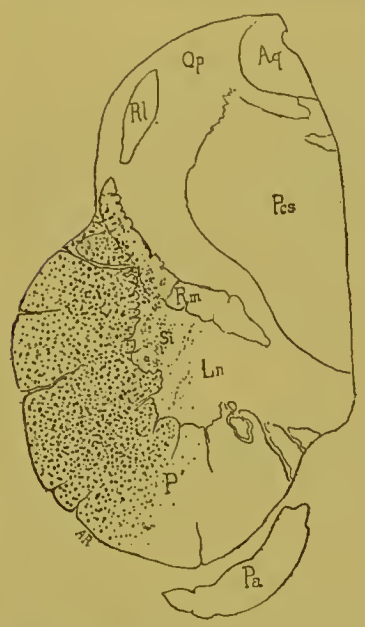

FIG. 36. — *Coupe parallèle à la bandelette optique passant par la partie inférieure du pédoncule cérébral.*

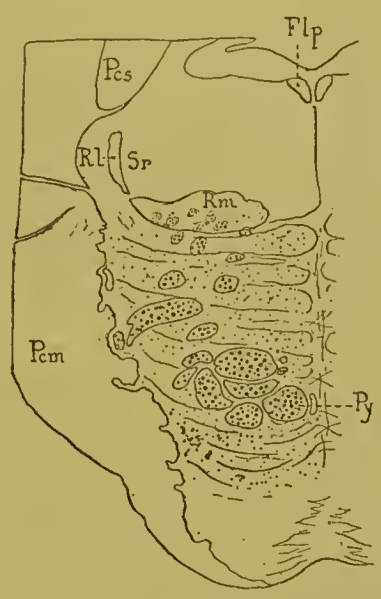

FIG. 37. — *Coupe horizontale passant par le tiers supérieur de la protubérance annulaire.* (Méthode de Marchi.)

Aq. Aqueduc de Sylvius. — *Flp.* Faisceau longitudinal postérieur. — *Ln.* Locus niger. — *P.* Pied du pédoncule cérébral. — *Pa.* Etage antérieur de la protubérance. — *Pcm.* Pédoncule cérébelleux moyen. — *Pcs.* Pédoncule cérébelleux supérieur. — *Py.* Faisceau pyramidal. — *Qa.* Tubercule quadrijumeau antérieur. — *Rl.* Ruban de Reil latéral. — *Rm.* Ruban de Reil médian. — *Si.* Faisceaux du stratum intermedium. — *Sr.* Substance réticulée.

fibres passant par le segment externe du pied du pédoncule, nous n'avons pas pu suivre aussi exactement leur trajet jusque dans le ruban de Reil.

Protubérance annulaire (fig. 37).

Les faisceaux verticaux de l'étage antérieur sont dégénérés du côté droit, et on voit tout autour, dans la substance grise du pont, un fin piqueté de granulations noirâtres, semblable à celui qu'on observait plus haut dans le locus niger. Il n'existe que du côté droit et s'arrête exactement à la ligne médiane ; il semble donc bien dépendre de la dégénérescence du faisceau pyramidal.

Dans le ruban de Reil médian, on retrouve des fascicules arrondis et des fibres isolées en état de dégénérescence au milieu des fibres saines. Mais cette dégénérescence s'épuise assez rapidement et, au niveau du tiers inférieur de la protubérance, le ruban de Reil a un aspect normal.

Bulbe. — La couche interolivaire est intacte. La pyramide droite est dégénérée, et on voit des fibres arciformes antérieures entrer dans le raphé médian sans qu'on puisse les suivre plus loin.

Moelle épinière. — Dégénérescence du faisceau pyramidal direct du côté droit, et du faisceau pyramidal croisé du côté opposé.

Remarques. — A. — En comparant les symptômes cliniques, on voit qu'il était possible d'établir, du vivant du malade, une localisation approximative des lésions. L'hémiplégie gauche avec hémianesthésie et hémianopsie pouvait être attribuée à une lésion de l'hémisphère droit : lésion centrale, ou lésion corticale s'étendant en profondeur jusqu'aux radiations thalamiques. Les symptômes d'aphasie totale (aphasie motrice, cécité et surdité verbales) pouvaient être dus à la lésion du même hémisphère, à la double condition que la lésion fût assez étendue pour atteindre le pied de la 3e frontale, le lobe temporal et le pli courbe, et que le malade fut un gaucher. Mais, sur ce dernier point, l'interrogatoire de la famille donnait une réponse des plus catégoriques : le malade avait toujours été droitier, il fallait donc mettre les troubles du langage sur le compte d'une lésion concomitante de l'hémisphère gauche, et les symptômes de cécité psychique, observés jour par jour, confirmaient cette hypothèse d'une lésion des deux hémisphères.

On sait en effet que la cécité psychique que l'on attribue à la perte de la mémoire des impressions visuelles dépend probablement d'un centre bilatéral placé sur la face externe des lobes occipitaux (Munck, Wilbrand, Richet, Vialet, etc.).

B. — *L'étude macroscopique et microscopique* des lésions permet de compléter ces localisations.

1° *L'aphasie totale* est sous la dépendance d'une lésion très étendue suivant le trajet de la scissure de Sylvius jusqu'à la face externe du lobe occipital. Nous n'avons pas eu le temps nécessaire pour pratiquer l'examen complet de cette lésion à l'aide de coupes microscopiques sériées. Nous ne savons pas si elle a agi en détruisant chacun des centres de la *zone du langage* ou en sectionnant les fais-

ceaux qui les réunissent. Nous avons seulement pu vérifier que cette lésion, qui respecte les circonvolutions rolandiques, le lobe pariétal et les 2e et 3e circonvolutions temporales, n'envoie pas de fibres au pied du pédoncule cérébral. Le faisceau de Türck est intact dans le pédoncule gauche; il ne reçoit donc pas de fibres de la partie antérieure de la 1re circonvolution temporale, région comprise dans la lésion dans le cas particulier.

2° *La cécité psychique* ne dépend pas ici d'une lésion bilatérale de la face externe du lobe occipital. Le lobe occipital gauche présente cette localisation, mais, à droite, c'est la couche sagittale qui est en grande partie détruite, et il est possible que les systèmes d'association nécessaires à cette fonction aient été pour cette raison lésés en totalité ou en partie seulement. Cette dernière hypothèse concorderait avec l'amélioration assez rapide observée dans les troubles de cette fonction mentale.

3° *L'hémiplégie gauche* avec hémianopsie est en relation avec une lésion corticale du lobe pariétal droit pénétrant assez avant dans la profondeur et coupant: 1° dans le centre ovale, une grande partie des fibres de projection destinées au segment postérieur de la capsule interne; 2° dans la région rétro-lenticulaire, les radiations thalamiques.

Les fibres de projection de la région moyenne de l'écorce occupent dans ce cas une partie du segment postérieur de la capsule interne, elles sont rejointes dans la région sous-optique par le faisceau de Türck également lésé, de telle sorte que les 3/5 externes du pied du pédoncule sont dégénérés.

De cette dégénérescence descendante d'origine corticale se détachent :

a) *Des fibres radiées* qui pénètrent dans le segment correspondant du *noyau externe de la couche optique* depuis sa partie supérieure jusqu'à la région sous-optique (région du ruban de Reil médian calotte du noyau rouge, etc.). Ce fait est en désaccord avec la description de v. Monakow ; d'après lui les fibres cortico-thalamiques qui viennent de la partie inférieure de la zone sensitivo-motrice et qui passent par la partie postérieure du segment postérieur de la capsule interne, ne se termineraient que dans la partie ventrale du noyau externe.

b) *Des fibres radiées* destinées au *globus pallidus,* dont elles occupent surtout les lames médullaires; une partie de ces fibres corticales continuent leur trajet, plus loin elles deviennent presque horizontales et, après avoir traversé la capsule interne, elles se terminent dans le corps de Luys (*fibres strio-luysiennes d'origine corticale*).

c) Des fibres destinées au *locus niger* et à la *substance grise du pont.*

d) *Des fibres accessoires du ruban de Reil médian* (fibres aberrantes du pied du pédoncule), les unes sont superficielles et externes; les autres, plus importantes, forment un *pes lemniscus profond,* elles accompagnent le ruban de Reil médian dans la partie supérieure de la protubérance seulement, car dans ce cas le pes lemniscus profond n'existe plus dans le tiers inférieur de la protubérance et dans le bulbe.

En résumé, le système des fibres de projection de la zone sensitivo-motrice est complexe; il est destiné à établir des connexions multiples entre l'écorce et les divers noyaux gris de la base du cerveau et de l'isthme de l'encéphale.

Cas IV. — Observation 45.

Marie C..., 77 ans, journalière, entrée le 1er avril 1896 à l'hôpital Lariboisière, dans le service de M. le Dr Dreyfus-Brisac, salle Maurice Raynaud, n° 13.

Cette malade est apportée à l'hôpital dans un état de demi-coma ; on sait seulement que, huit jours auparavant, elle est tombée paralysée en voulant descendre de son lit. Elle articule à peine quelques mots, elle est atteinte d'hémiplégie gauche avec participation du facial inférieur. Le bras gauche est inerte, la jambe gauche fait encore quelques mouvements, et la malade, si on la tient, peut faire quelques pas en traînant la jambe gauche. Réflexe rotulien diminué de ce côté. Incontinence d'urine et des matières fécales.

Sensibilité générale. — La sensibilité tactile est affaiblie sur toute la moitié gauche du corps, le chatouillement du pinceau n'est pas senti. La sensibilité douloureuse est altérée à gauche sur les membres et la moitié correspondante du thorax ; elle est presque normale à la face. La sensibilité thermique est également diminuée ; le contact du froid (0°) et surtout du chaud (+65°) provoque une réaction moins vive sur la moitié gauche du corps.

La localisation cutanée est imparfaite pour le contact simple et pour la piqûre.

La notion de position des membres paralysés est altérée.

Sens spéciaux. — Vue : pas d'hémianopsie. Pour les autres sens, on ne peut faire un examen précis.

La malade s'affaiblit progressivement et meurt le 14 avril, 22 jours après le début de l'hémiplégie.

Autopsie. — *Hémisphère droit* : Pas de lésion corticale. Ramollissement de la substance blanche sous-corticale, placé sous la partie moyenne des circonvolutions rolantiques et sous la première circonvolution pariétale ; il est peu étendu dans le sens de la profondeur et laisse intacts *les corps opto-striés.*

Examen à l'aide de coupes microscopiques sériées des dégénérescences secondaires dans la capsule interne, le pédoncule cérébral, la protubérance annulaire et le bulbe. (Méthode de Marchi.)

Dans la capsule interne on trouve beaucoup de fibres verticales dégénérées dans le troisième quart postérieur du segment postérieur ; en avant et en arrière de cette zone on ne trouve que peu de fibres de projection altérées. D'autre part, les fibres transversales lenticulo-optiques (système strio-thalamique) sont indemnes dans la partie supérieure de la capsule interne.

La couche optique est en grande partie normale (pulvinar, noyau interne et

antérieur). La partie du noyau externe adjacente au noyau du segment dégénéré de la capsule interne, en reçoit des fibres radiées en état de dégénérescence, et la substance fondamentale de la zone réticulée et du noyau externe contient

FIG. 38. — *Coupe parallèle à la bandelette optique, passant par la région thalamique inférieure.* (Méthode de Marchi.)

Al. Anse lenticulaire. — *BrQa.* Bras du tubercule quadrijumeau antérieur. — *Cge*, *Cgi.* Corps genouillés externe et interne. — *Cip.* Segment postérieur de la capsule interne. — *CL.* Corps de Luys. — *Coa.* Commissure antérieure. — *Cop.* Commissure postérieure. — *Fl.* Faisceau lenticulaire de Forel.— *Fth.* Faisceau thalamique. — NL_1, NL_2. Segments interne et moyen du noyau lenticulaire (globus pallidus). — *Nm.* Centre médian de Luys. — *Pul.* Pulvinar. — *Qa.* Tubercule quadrijumeau antérieur. — *Tga.* Pilier antérieur du trigone. — *VA.* Faisceau de Vicq d'Azyr. — *W.* Champ de Wernicke.

de fines granulations imprégnées par l'acide osmique. Cette disposition se retrouve sur toute la hauteur de la capsule interne jusque vers la portion ventrale du noyau externe, et sur une coupe passant par la région thalamique inférieure (fig. 38) ; la dégénérescence occupe surtout la région du Reil médian

limitée par le faisceau thalamique de Forel, le centre médian de Luys, le corps genouillé interne et le segment postérieur de la capsule interne.

Globus pallidus. Par sa face externe, le segment dégénéré de la capsule interne envoie des fibres au globus pallidus ; bien qu'elles soient moins nettes que dans le cas précédent (Cas III), on les retrouve cependant dans la lame médullaire interne du globus pallidus, et plus bas (fig. 38) dans le faisceau lenticulaire de Forel et dans le système strio-luysien ; elles traversent presque horizontalement la portion saine de la capsule interne, et comme dans le cas III le corps de Luys présente une très fine dégénérescence.

Pédoncule cérébral droit. — Dans le pied du pédoncule, le tiers interne et le segment externe (faisceau de Türck) sont intacts. Le tiers moyen est dégénéré:

FIG. 39. — *Coupe parallèle à la bandelette optique, passant par la partie inférieure du pédoncule cérébral.* (Méthode de Marchi.)

Ln. Locus niger. — *P.* Pied du pédoncule cérébral. — *Pcs.* Pédoncule cérébelleux supérieur. — *Rl.* Ruban de Reil latéral. — *Rm.* Ruban de Reil médian. — *Si.* Stratum intermedium.

de cette zone partent des fibres verticales ou obliques qui se disséminent dans la partie externe du locus niger et occupent en particulier les faisceaux du stratum intermedium.

Le ruban de Reil médian dans la partie supérieure du pédoncule est intact. Plus bas, au point où les faisceaux du pied du pédoncule et le ruban de Reil médian se mettent en contact (fig. 39), on voit quelques fibres isolées passer du locus niger dans le ruban de Reil, et les fascicules arrondis du stratum intermedium s'accoler à ce faisceau. Mais dans ce cas ils ne pénètrent pas au milieu des fibres saines, et dans la protubérance ils sont ramenés en avant par les faisceaux transverses.

Protubérance annulaire. — La dégénérescence partielle du pied du pédoncule est répartie entre les différents faisceaux verticaux de l'étage antérieur, où on trouve des fibres saines et des fibres dégénérées, ces dernières en petit nombre.

La substance grise du pont ne paraît pas altérée.

Le *ruban de Reil médian*, à partir du tiers supérieur de la protubérance, ne contient plus de fibres accessoires dégénérées d'origine pédonculaire.

Bulbe. — Dégénérescence partielle de la pyramide droite. On voit quelques fibres arciformes externes antérieures contourner la pyramide et entrer dans le raphé médian où on perd leur trace.

Remarques. — 1° *Au point de vue clinique*, il y a peu de remarques à faire ; il s'agit d'une hémiplégie banale avec un notable degré d'hémianesthésie dû à l'interruption des fibres de la couronne rayonnante. Les noyaux centraux sont intacts dans ce cas.

2° *L'examen histologique* permet de suivre la dégénérescence descendante des fibres de projection de la région motrice.

Le segment, relativement restreint, dégénéré dans la capsule interne, reste encore indépendant dans le pied du pédoncule; il se mélange intimement avec les fibres normales dans la protubérance et le bulbe.

De cette dégénérescence descendante de la voie pyramidale se détachent comme dans le cas précédent, mais dans de moindres proportions :

a) *des fibres radiées* qui pénètrent dans le segment correspondant du *noyau externe* de la couche optique, ces fibres se prolongent jusque dans la région sous-optique (région du ruban de Reil médian, etc.).

b) quelques fibres destinées au *globus pallidus*, et allant en partie au corps de Luys en passant par le système des fibres strio-luysiennes.

c) des fibres destinées au segment externe du *locus niger*. Quelques-unes se joignent au ruban de Reil médian, mais le *pes lemniscus profond* est à peine ébauché dans ce cas, ses fibres s'épuisent bientôt ou retournent à l'étage antérieur de la protubérance.

La faible intensité de la dégénérescence secondaire n'a pas permis de voir les fibres qui s'arrêtent dans la substance grise du pont.

Cas V. — Observation 46.

Jenny L..., 55 ans, journalière, entrée le 12 septembre 1896 à l'hôpital Lariboisière, dans le service de M. le Dr Dreyfus-Brisac, salle Maurice Raynaud, n° 1.

Pas d'antécédents héréditaires ou personnels notables. De constitution peu robuste, cette malade a enduré de grandes fatigues et des privations, et l'hiver dernier elle a commencé à tousser. Au mois de juillet 1896, sa jambe gauche s'affaiblit lentement, et elle est obligée de prendre une canne pour marcher. A la fin du mois, elle ne peut plus marcher et le bras gauche devient aussi plus faible.

Etat actuel. — Symptômes de *tuberculose pulmonaire* aux deux sommets, le sommet droit est déjà à la période cavitaire. La température vespérale oscille entre 38° et 39°.

Motilité. — Hémiplégie gauche incomplète. *La face* n'est pas paralysée, la langue n'est pas déviée. Le membre supérieur gauche est en état de parésie, tous les mouvements se font avec lenteur et difficulté, la pression avec la main gauche est faible, et la malade ne peut saisir un porte-plume avec le pouce et l'index. L'impotence du *membre inférieur* gauche est plus marquée à l'extrémité qu'à la racine du membre. Le pied reste constamment en équin varus et les orteils ne peuvent être relevés ; la flexion de la jambe sur la cuisse est impossible, mais la cuisse peut encore être soulevée au-dessus du plan du lit. Le réflexe rotulien est conservé des deux côtés.

Pas d'incontinence des sphincters.

Sensibilité générale. — *Sensibilité tactile :* Diminution sur la moitié gauche du corps (à l'exception du cou et de la face), plus marquée sur le membre inférieur et le tronc que sur le bras.

Sensibilité douloureuse. — La piqûre avec une épingle ne donne, dans ces mêmes régions, qu'une sensation de contact, et il faut enfoncer profondément l'épingle pour provoquer une sensation douloureuse qui ne se produit qu'avec un retard notable dans la perception. L'analgésie est plus marquée au membre inférieur gauche qu'au bras.

Sensibilité thermique. — Altérée sur le côté gauche du corps ; en effet, le contact d'un flacon chaud ou froid (+ 60°, — 10°) n'est perçu que s'il est prolongé, et même dans ce cas la malade dit que la sensation est bien moins précise que sur le côté droit du corps. Les troubles de la sensibilité thermique sont

plus considérables au membre inférieur que sur le thorax et le bras gauche. Ils existent encore, quoique atténués, sur la moitié gauche de la face.

La localisation de la sensibilité cutanée est très imparfaite pour le contact, la douleur et la température. La notion de position des membres est également altérée, et ce n'est qu'en tâtonnant que la malade arrive à saisir sa main gauche.

Les sens spéciaux sont intacts.

Évolution de la maladie. — Malgré un régime tonique, la malade s'affaiblit progressivement pendant son séjour à l'hôpital ; les lésions pulmonaires s'aggravent constamment.

Pendant la première semaine, elle présente pour la première fois des phéno-

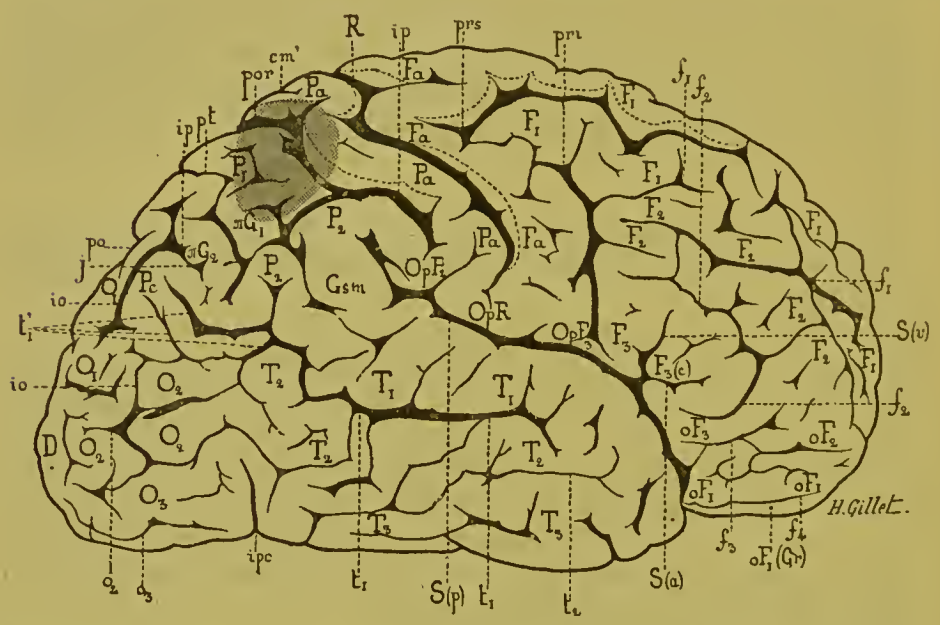

FIG. 40. — *Face externe de l'hémisphère droit. — Plaque d'adhérences méningées au niveau de la partie supérieure de la région motrice (centre moteur du membre inférieur).*

(Pour la légende, voir fig. 29.)

mènes d'*épilepsie jacksonnienne;* elle sent sa jambe gauche se raidir et se fléchir au point de faire remonter le pied sous la cuisse, où il reste pendant une minute environ. Ces crises, qui se répètent jusqu'à 15 fois par jour, surviennent sans douleurs ni aura prémonitoire. La face et le bras gauche n'y participent pas. Au bout d'une semaine, ces crises cessent complètement.

Jusqu'au 30 octobre, date du décès, l'hémiplégie suit une marche progressive : la jambe et le bras gauche arrivent à l'immobilité complète, la sensibilité cutanée est de plus en plus obtuse, la malade ne sent plus sur le côté gauche du corps le contact d'un pinceau ; la piqûre d'une épingle est à peine douloureuse,

le sens musculaire est très affaibli ; cependant l'hémianesthésie est restée constamment moins intense au bras, à la face et au tronc que sur le membre inférieur.

Pendant les deux dernières semaines, la malade est agitée ; elle se plaint de douleurs dans l'oreille droite et l'ouïe est presque complètement abolie de ce côté. Puis elle tombe dans le coma, déviation conjuguée de la tête et des yeux vers le côté droit ; délire ; la température monte jusqu'à 40°. *Décès* le 30 octobre.

Autopsie. — *Cerveau.* — En incisant le sac dure-mérien, on trouve sur

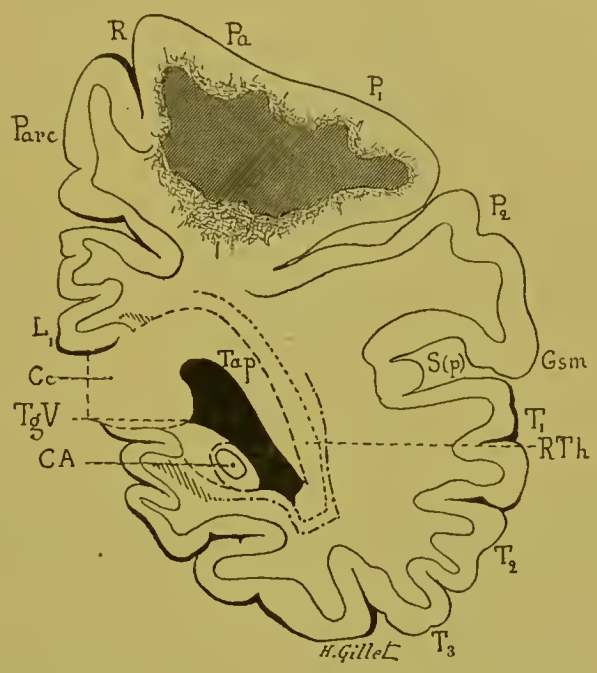

Fig. 41. — *Coupe vertico-transversale de l'hémisphère droit.*

Lésions siégeant sous l'écorce des circonvolutions pariétale ascendante *(Pa)*, pariétale supérieure *(P_1)* et du lobule paracentral *(Parc)*. Figure demi-schématique.

l'hémisphère droit une plaque d'adhérences de la grandeur d'une pièce de cinq francs, couvrant la partie supérieure de la circonvolution pariétale ascendante et la partie tout à fait antérieure de la première circonvolution pariétale (fig. 40) ; à ce niveau se sont développés des tractus fibro-vasculaires réunissant la pie-mère et l'arachnoïde à la dure-mère. Au-dessous l'écorce cérébrale a conservé sa forme normale, mais le doigt perçoit une fluctuation profonde allant de la face externe à la face interne de l'hémisphère. On ne trouve pas de granulations tuberculeuses sur le trajet des vaisseaux, même à la base du cerveau.

Le durcissement de cette pièce s'est mal effectué ; malgré l'emploi du formol et du liquide de Müller, elle est devenue friable et peu consistante.

L'*examen macroscopique*, après durcissement, a montré au-dessous de la région où les méninges étaient adhérentes, un *abcès caséeux*, recouvert par une mince couche d'écorce cérébrale. Il siège principalement sous l'écorce de la partie supérieure de la circonvolution pariétale ascendante et de la première circonvolution pariétale, et sous le lobule paracentral de la face interne de l'hémisphère (fig. 41). La partie périphérique de cette masse caséeuse est

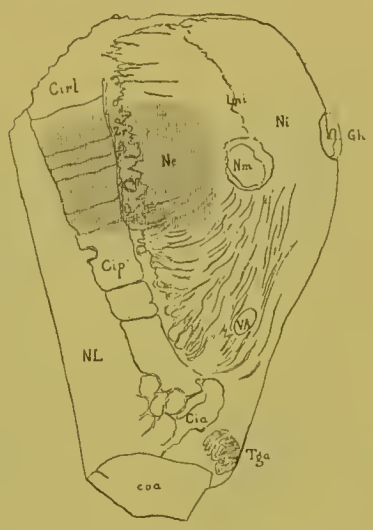

FIG. 42. — *Coupe horizontale passant par la région thalamique moyenne. Le grisé montre l'étendue de la dégénérescence secondaire dans la capsule interne et le noyau externe de la couche optique.*

Cia, Cip, Cirl. Segments antérieur, postérieur et rétro-lenticulaire de la capsule interne. — *coa.* Commissure antérieure. — *Gh.* Ganglion de l'habenula. — *Lmi.* Lame médullaire interne. — *Ne, Ni, Nm.* Noyaux externe, interne et centre médian de la couche optique. — *NL.* Noyau lenticulaire. — *Tga.* Pilier antérieur du trigone. — *VA.* Faisceau de Vicq-d'Azyr.

formée par un feutrage grisâtre qui s'infiltre dans la substance blanche avoisinante, de sorte que les limites de cette lésion sont assez mal définies, et dans le voisinage de la scissure de Rolando elle semble s'étendre assez loin.

L'*examen microscopique des dégénérescences secondaires* n'a donné que des résultats insuffisants quoiqu'on ait étudié à l'aide de coupes microscopiques sériées (méthode de Marchi) toute la capsule interne, le pédoncule cérébral, la protubérance et le bulbe.

Dans la *partie supérieure de la région thalamique* on voit dans la moitié postérieur du segment postérieur de la capsule interne une dégénérescence très nette des fibres verticales (f. de projection) séparées par des fibres transver-

sales intactes (f. strio-thalamiques). En même temps on retrouve, dans le segment correspondant de la zone réticulée et du noyau externe du thalamus, des fibres radiées dégénérées et des grains noirs dans la substance grise fondamentale (fig. 42).

Cette disposition s'accorde bien avec la description des dégénérescences secondaires dans les deux cas précédents ; mais à mesure qu'on descend dans la région thalamique, elle est de plus en plus difficile à retrouver au milieu des lésions et des dégénérescences anormales qu'on observe sur les coupes.

Il existe, en effet, une dilatation vasculaire très marquée dans la couche optique et, d'autre part, l'acide osmique a donné une imprégnation diffuse de tous les éléments fibrillaires et même des cellules de la substance grise fondamentale. Dans la région sous-optique, le pédoncule cérébral et la protubérance, cette imprégnation généralisée s'accentue encore et on ne distingue plus le segment dégénéré du faisceau pyramidal. Dans le bulbe, on ne peut même pas distinguer la pyramide dégénérée et la pyramide normale.

Remarques. — 1° *Localisation cérébrale.* — La lésion sous-cortieale siégeant dans la partie supérieure de la zone motrice et les adhérences méningées ont donné naissance à une hémiplégie prédominante dans le membre inférieur et compliquée d'épilepsie jacksonnienne.

L'*hémianesthésie* a été presque constamment plus intense dans le membre inférieur que sur le reste du corps.

Par contre, en présence d'une lésion semblable, il est difficile de fixer plus exactement la pathogénie des symptômes ; cette collection caséeuse a dû agir non seulement par destruction, mais encore plus par compression et infiltration des parties voisines, et s'accompagner de lésions accessoires parmi lesquelles on doit probablement compter la vaso-dilation observée dans la couche optique.

2° La *méthode de Marchi* a montré une *dégénérescence capsulaire* limitée à la partie la plus reculée du segment postérieur de la capsule interne (fig. 42), ce qui montre bien que les fibres de projection de la zone motrice occupent tout le segment postérieur de la capsule interne et que celles qui viennent d'une région plus élevée sont placées en arrière (Dejerine).

3° Il est difficile d'interpréter le *résultat anormal de la méthode de Marchi* dans ce cas. On peut seulement supposer qu'une lésion semblable évoluant chez un sujet en état de dénutrition profonde, peut, en dehors des dégénérescences secondaires, provoquer des trou-

bles trophiques diffus. Le durcissement fait cependant avec de grandes précautions, n'a pas donné la consistance habituelle des cerveaux durcis par le formol et le liquide de Müller. L'acide osmique, au lieu de l'imprégnation élective des fibres dégénérées, a produit une coloration diffuse de la myéline dans tous les faisceaux, principalement dans le pédoncule, la protubérance et le bulbe.

Cas VI. — Observation 47.

Jean S., 36 ans, chauffeur, entré le 19 février 1896 à l'hôpital Lariboisière, dans le service de M. le Dr Dreyfus-Brisac, baraquement, lit n° 6.

Les *antécédents héréditaires et personnels* de ce malade sont donnés par son frère ; son père est bien portant, sa mère est très nerveuse, le malade a lui-même toujours été très émotif. Il y a un an il fit une chute de bicyclette (blessure à la tempe sans gravité et fracture de côtes) ; depuis lors il a changé de caractère, il est devenu emporté et a eu, il y a quelque temps, une « attaque de nerfs ». Il n'a jamais fait de grave maladie, et il dit n'avoir jamais eu la syphilis.

Le lundi 14 février, à la suite d'une discussion avec un de ses supérieurs, la parole s'est embarrassée et il a senti son bras droit s'affaiblir. Pendant la journée suivante le bras droit est resté paralysé, mais le malade pouvait encore marcher. Dans la nuit du mardi au mercredi, en voulant se lever il sent sa jambe droite fléchir et remonte avec peine sur son lit, la parole est presque impossible. Il entre à l'hôpital le mercredi matin.

État actuel. — *Motilité* : Le malade présente les symptômes d'une hémiplégie droite avec un état de contracture très marqué.

Face. — La bouche est déviée à gauche ; impossibilité de rire ou de souffler ; la joue droite et la commissure labiale droite restent presque immobiles. L'orbiculaire palpébral n'est pas pris. La langue reste presque immobile et déviée vers le côté droit, elle ne peut être tirée hors de la bouche ni mobilisée dans le sens transversal. La déglutition des liquides est encore possible. La mastication est impossible, les masséters sont en état de contracture. Le voile du palais remue à peine lorsqu'on fait dire *a* au malade.

Le réflexe pharyngien est aboli.

Membre supérieur inerte et en état de contracture ; on ne peut mobiliser qu'avec difficulté la main et l'avant-bras, les mouvements actifs sont également abolis.

Le *membre inférieur* est en état de contracture ; lorsque le malade est couché sur son lit, il fléchit assez bien la jambe sous la cuisse mais avec lenteur. Dans les mouvements passifs, on éprouve une grande résistance. La marche est presque impossible, la jambe reste en extension complète et le pied qui est en équin varus traîne sur le sol.

Parole. — Le malade peut lire et comprend tout ce qu'on lui dit, mais il parle avec peine, il est dysarthrique par suite de la paralysie et de la contracture des muscles de la phonation. Cette dysarthrie n'est d'ailleurs pas régulière ; il lit

par exemple assez exactement sur un journal le sous-titre : journal quotidien, politique, littéraire : les mots sont bredouillés, mais encore intelligibles. Puis un instant après la dysarthrie augmente, il lit : apasie pour invalide, patetoton pour maître-d'hôtel.

Il y a, en outre, chez lui un *état mental* anormal ; à son entrée dans le service il répondait aux questions qu'on lui posait sur ses antécédents et sa maladie, puis bientôt il est devenu plus silencieux et ne répond que par des monosyllabes.

Sensibilité générale. — La sensibilité tactile est conservée partout ; on note seulement qu'à droite, au niveau de la main et du pied, le contact du pinceau n'est pas localisé, le malade rapporte la sensation au bras et au mollet. La notion de position n'existe pas non plus pour ces régions, et le malade qui, les yeux fermés, trouve exactement l'épaule, le coude, les genoux du côté contracturé, ne sait où aller chercher la main droite ou le pied droit.

Pour la *sensibilité douloureuse*, il y a une hémianalgésie droite totale ; la piqûre, même profonde, ne cause pas de douleur.

Sensibilité thermique : on trouve du côté droit un affaiblissement de la sensation douloureuse causée par le contact froid ou chaud et un retard notable de la perception.

Sens spéciaux. — Vue : pas d'hémianopsie. Pour les autres sens spéciaux, l'examen est rendu difficile par l'état mental du malade ; en tout cas, il n'existe pas d'hémianesthésie sensorielle, mais seulement un affaiblissement de la perception.

Pas de fièvre, pas d'albumine dans les urines.

Evolution de la maladie. — Aggravation rapide et progressive, malgré le traitement (remèdes calmants, faradisation, puis aimantation) institué au début, après le premier diagnostic posé de contracture hystérique à forme hémiplégique. La contracture des membres droits devient de plus en plus intense. La face remue à peine, la langue est immobile, la mâchoire ne peut être abaissée et le malade ne peut plus avaler qu'à grand'peine quelques aliments liquides. Après avoir parlé de plus en plus difficilement, il est arrivé au mutisme absolu.

7 mars. On essaie sans succès d'endormir le malade par la suggestion.

Le 8 mars, il peut se tenir debout et marcher sans contracture de la jambe droite. Le mutisme et les autres symptômes persistent.

Le 10 mars, la contracture, qui avait diminué, a reparu et tout mouvement est impossible.

Jusqu'au 17 mars, le malade reste immobile avec un état de contracture généralisée, tel qu'on ne peut l'asseoir sur son lit ; il ne tourne même pas la tête lorsqu'on l'appelle. Le chloral et le bromure de potassium n'amènent aucune détente. Incontinence d'urine et des matières fécales. Pas de fièvre.

Puis l'état général devient inquiétant, malgré des injections de sérum de

Hayem et des lavements nutritifs. La contracture diminue et le malade reste inerte sur son lit, la bouche entr'ouverte ; mais quand on essaie de lui faire avaler des liquides, les muscles masticateurs se contractent de nouveau.

Le 18, respiration stertoreuse, cyanose, pouls filiforme. Mort à 2 heures de l'après-midi.

Autopsie du cerveau. — Méninges opalescentes, les espaces sous-arachnoïdiens sont légèrement infiltrés de liquide. Dans la scissure interhémisphérique, les deux hémisphères sont accolés et se séparent difficilement. Il n'y a cependant pas d'adhérences avec la dure-mère. On ne trouve pas non plus de granulations sur le trajet des vaisseaux.

Examen macroscopique. — On constate les lésions suivantes :

Hémisphère droit. — Sur la face inférieure, une plaque jaune de ramollissement superficiel occupant le lobe fusiforme et empiétant un peu sur la partie postérieure de la troisième circonvolution temporale. Pas de lésions visibles sur une coupe horizontale passant par la capsule interne.

Hémisphère gauche. — La corticalité est en apparence intacte. Sur la coupe horizontale passant par la capsule interne, on voit un petit foyer de ramollissement dans la partie antérieure de la tête du noyau caudé, et un autre placé entre le segment externe du noyau lenticulaire et la capsule externe.

Après le durcissement des pièces dans le liquide de Müller, on examine, par la méthode de Marchi, un fragment de la protubérance. Cet essai ayant montré une dégénérescence des fibres verticales pyramidales très abondante du côté gauche, peu marquée au contraire du côté droit, on fait l'examen complet de ce cas en coupes microscopiques sériées. La *méthode de Pal* est appliquée à l'étude de deux fragments de l'hémisphère gauche, comprenant, l'un les circonvolutions rolandiques et la substance blanche sous-jacente, l'autre les noyaux centraux avec la capsule interne et le pédoncule cérébral. Les autres fragments (région des noyaux centraux du côté droit, protubérance, bulbe et moelle) sont examinés par la méthode de Marchi.

Hémisphère droit (méthode de Marchi). — On trouve dans le pied de la couronne rayonnante une série de petits foyers de ramollissement, et en particulier un foyer de la grosseur d'un pois sur le segment antérieur de la capsule interne, et un autre sur les fibres de projection destinées au segment postérieur de la capsule interne.

Le premier donne une dégénérescence qui suit le trajet oblique des fibres du segment antérieur de la capsule et pénètre en s'irradiant dans la partie supérieure de la couche optique ; le second fournit des fibres dégénérées que l'on retrouve malgré leur petit nombre dans le segment postérieur de la capsule interne, le pied du pédoncule cérébral, la moitié droite de la protubérance et la pyramide droite.

Quant au foyer de ramollissement cortical de la face intérieure du lobe tempero-occipital (lobe fusiforme), il ne fournit pas de fibres de projection au pied du pédoncule cérébral.

Hémisphère gauche :

1° *Segment comprenant les circonvolutions centrales et la substance blanche sous-jacente.* Les coupes microscopiques sériées (méthode de Pal) montrent des lésions que ne révélait pas l'examen macroscopique :

a) Un grand nombre de petits foyers de ramollissement cortical résultant de

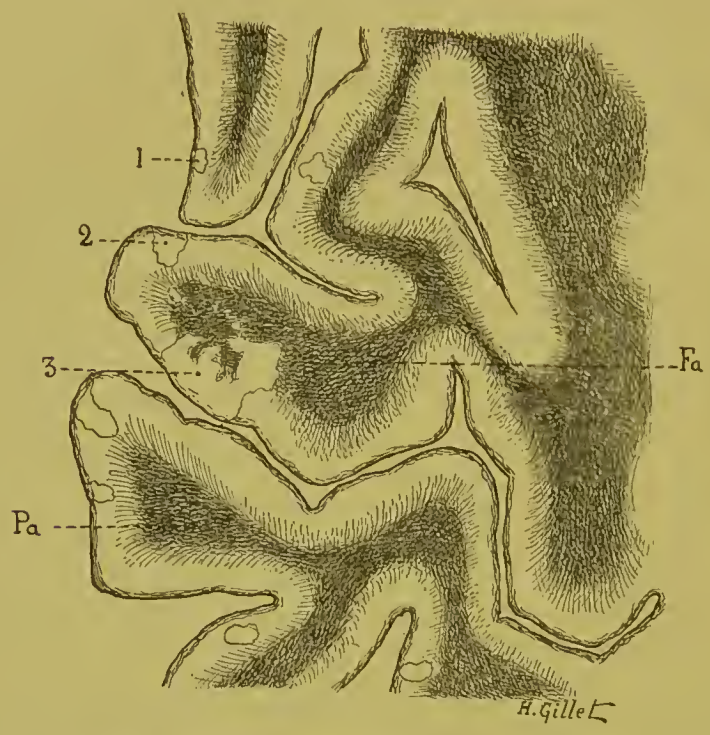

FIG. 43. — *Fragment d'une coupe passant par la partie supérieure des circonvolutions motrices. Foyers multiples de ramollissement cortical.* (Coloration par la méthode de Pal.)

Fa. Circonvolution frontale ascendante. — *Pa.* Circonvolution pariétale ascendante. — 1, 2, 3. Foyers de ramollissement.

l'oblitération des artérioles de la substance grise (fig. 43) ; les uns n'occupent que la couche superficielle de la substance grise (fig. 43,[1]), les autres vont jusqu'au contact de la substance blanche sous-jacente (fig. 43,[2]), d'autres enfin, plus étendus et plus profonds (fig. 43,[3]), pénètrent dans cette dernière. Ces petits foyers, taillés à l'emporte-pièce, respectent les fibres tangentielles.

b) Dans la substance blanche sous-corticale (fig. 44), quelques foyers de ramollissement de petites dimensions et un foyer, mesurant environ 2 centim. dans son plus grand diamètre, placé sous la partie moyenne de la circonvolution frontale ascendante. Ces foyers doivent être le résultat de l'oblitération de la partie terminale d'un certain nombre d'artères longues corticales ; ils ne sont

pas en communication avec les foyers déjà signalés et que l'on retrouve sur les couches plus inférieures dans la tête du noyau caudé et dans la partie supérieure du putamen.

2° *Les coupes sériées du segment inférieur de l'hémisphère gauche* (capsule interne, corps opto-striés, pédoncule cérébral) ne montrent aucune lésion. La

FIG. 44. — *Coupe horizontale passant par la partie moyenne des circonvolutions motrices. Foyers de ramollissement cortical et sous-cortical.* (Méthode de Pal.)

Fa. Circonvolution frontale ascendante. — *Fi.* Circonvolution frontale interne. — F_2. Partie postérieure de la deuxième circonvolution frontale. — *Pa.* Circonvolution pariétale ascendante.

dégénérescence trop récente des fibres de projection n'est pas visible avec la méthode de Pal ; il eût été préférable d'employer ici la méthode de Marchi.

3° *Protubérance annulaire.* — Dégénérescence des fibres verticales de l'étage antérieur. A droite, quelques fibres seulement sont altérées dans chaque faisceau ; à gauche, la dégénérescence est beaucoup plus compacte, et on voit en outre dans la substance grise, principalement dans la région antéro-externe, un fin piqueté de grains noirs provenant de fibres fines et de collatérales détachées des faisceaux de la voie pyramidale (fig. 45).

Dans le *ruban de Reil médian gauche*, au milieu des fibres saines, on voit des fascicules arrondis de fibres dégénérées ; ce sont des faisceaux aberrants du pied du pédoncule cérébral, refoulés en arrière par les fibres transverses de la protubérance (*Pes lemniscus profond*).

Dans la partie inférieure de la protubérance (fig. 46), on voit encore dans la

moitié gauche une série de fascicules aberrants à côté du raphé médian et jusque dans le ruban de Reil.

Bulbe. — On retrouve ces fascicules arrondis dans la partie antérieure et interne de la *couche interolivaire* (fig. 47).

La dégénérescence de la pyramide gauche est plus compacte que celle de la pyramide droite et on voit s'en détacher des fibres qui suivent le trajet des *fibres*

Fig. 45. — *Fragment d'une coupe horizontale passant par la partie moyenne de protubérance annulaire.* (Méthode de Marchi.)

Flp. Faisceau longitudinal postérieur. — *Fr.* Substance réticulée de la calotte. — *Pa.* Etage antérieur de la protubérance. — *Rm.* Ruban de Reil médian.

arciformes prépyramidales; elles entrent dans le raphé médian et passent de l'autre côté du bulbe sans qu'on puisse les suivre au delà de la couche interolivaire.

On voit d'autre part, du côté gauche, un petit groupe de *fibres rétro-olivaires* détachées probablement de la pyramide, et à droite, malgré le faible degré de la dégénérescence pyramidale, on suit quelques fibres, à direction oblique, passant sur la face externe de l'olive.

FIG. 46. — *Fragment d'une coupe horizontale passant par la partie inférieure de de la protubérance annulaire. Fascicules aberrants dans le ruban de Reil médian* (Méthode de Marchi.)

CT. Corps trapézoïde. — *Pcm.* Pédoncule cérébelleux moyen. — *Py.* Faisceau pyramidal. — *Rm.* Ruban de Reil médian.

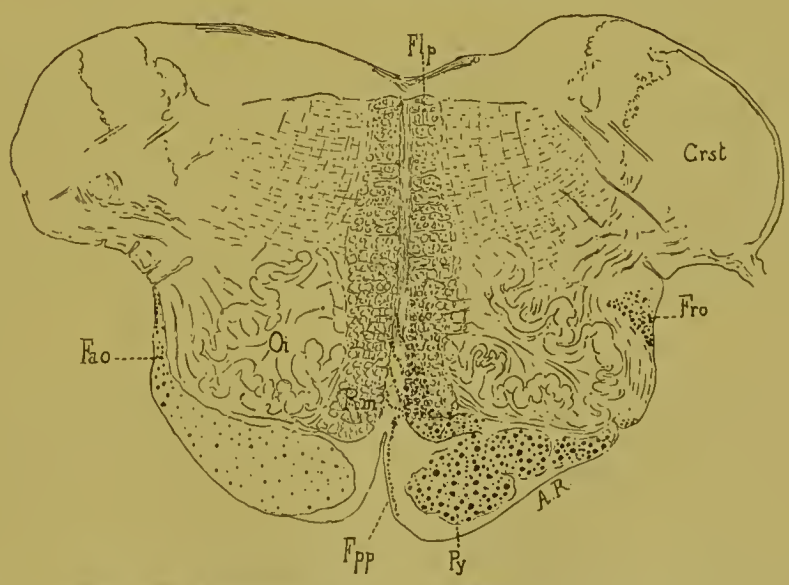

FIG. 47. — *Coupe horizontale passant par la partie supérieure de l'olive bulbaire.* (Méthode de Marchi.)

Crst. Corps restiforme. — *Fao.* Fibres arciformes préolivaires. — *Flp.* Faisceau longitudinal postérieur. — *Fpp.* Fibres prépyramidales. — *Fro.* Fibres rétro-olivaires. — *Oi.* Olive bulbaire. — *Py.* Pyramide. — *Rm.* Ruban de Reil médian.

Dans la partie moyenne du bulbe (fig. 48), les faisceaux aberrants du pes lemniscus profond ne prennent pas part à l'entrecroisement sensitif, ils sont repoussés peu à peu en avant et rentrent dans la pyramide.

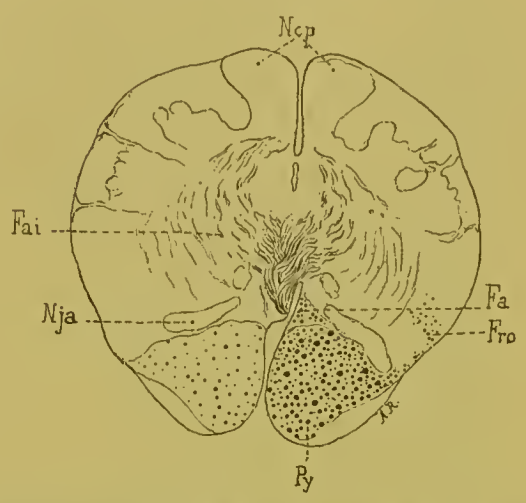

FIG. 48. — *Coupe horizontale du bulbe au niveau de l'entrecroisement sensitif.* (Méthode de Marchi.)

Fa. Faisceaux aberrants du pes lemniscus profond.—*Fai.* Fibres arciformes internes. — *Fro.* Fibres rétroolivaires. — *Ncp.* Noyau des cordons postérieurs. — *Nja* Noyau juxta-olivaire. — *Py.* Pyramide.

I. REMARQUES ANATOMO-CLINIQUES. — Les symptômes anormaux présentés au début par ce malade et survenant après une émotion ont fait croire à une manifestation hystérique. Ce diagnostic doit être en partie exact (*association organo-hystérique*) ; l'examen de la sensibilité générale et spéciale n'a pu être pratiqué d'une façon très précise ; néanmoins il a montré une hémi-analgésie absolue pour le côté droit.

Par la suite, les phénomènes de contracture sont allés en augmentant, ils ont cependant montré une amélioration passagère dont l'explication n'est pas facile. En effet, il n'est pas certain que l'infiltration séreuse des meninges ne soit pas simplement une lésion surajoutée dans la période asphyxique terminale, ou même après la mort. D'ailleurs, la température, qui est restée normale pendant toute la maladie, permet de douter du diagnostic de méningite.

On doit peut-être attribuer cette marche anormale des symptômes à une réaction fonctionnelle particulière dont la cause déterminante

serait la grande multiplicité des lésions corticales, sous-corticales, et centrales.

En considérant les symptômes qui sont restés constants, on voit que l'affaiblissement de la motilité du côté droit est sous la dépendance de lésions multiples de l'écorce motrice et de la substance blanche sous-jacente. La dégénérescence descendante de la voie pyramidale gauche en est la preuve.

Indépendamment de l'hémianalgésie probablement hystérique, les troubles des sensibilités tactile, thermique et musculaire sont restés proportionnels aux troubles de la motilité.

En outre, ce malade a présenté des phénomènes de *paralysie pseudo-bulbaire*. Le simple examen macroscopique montrait sur une couche horizontale de l'hémisphère gauche, une lésion fréquente qu'on a regardée comme la véritable localisation de la paralysie pseudo-bulbaire, à savoir un foyer de ramollissement dans le putamen. Mais après l'examen complet à l'aide de coupes microscopiques sériées, on voit qu'il existe des lésions multiples des deux hémisphères, portant en particulier sur l'origine et le trajet des fibres de projection de la zone motrice inférieure. C'est la condition nécessaire pour une paralysie pseudo-bulbaire de cause cérébrale, car de cette façon seulement la suppléance devient impossible pour la motilité des muscles de la face et de la cavité bucco-pharyngienne.

Pour la *cause anatomique et étiologique* de ces lésions, on doit invoquer l'oblitération d'un grand nombre d'artérioles corticales et centrales et, en présence d'une polyartérite aussi manifeste, il faut suspecter la syphilis malgré les dénégations du malade et de sa famille.

II. Dégénérescences secondaires. — Il est regrettable que la méthode de Marchi n'ait pas été employée pour l'étude de la région centrale de l'hémisphère gauche; elle aurait, encore mieux que sur l'hémisphère droit, donné une description exacte des fibres dégénérées dans la capsule interne et la couche optique. En tout cas, cette observation montre bien que la méthode de Pal ne peut révéler une dégénérescence secondaire si la lésion est récente.

De la dégénérescence descendante de la voie pyramidale se détachent :

a) Des fibres accessoires du ruban de Reil médian formant un *pes lemniscus profond* qui, dans ce cas, va jusque dans la couche interolivaire. Il ne participe pas à l'entrecroisement sensitif;

b) Des fibres fines qui se terminent dans la *substance grise du pont* du même côté;

c) Des *fibres arciformes* bulbaires antérieures venant de la pyramide dégénérée et traversant le raphé médian; mais elles ne peuvent être suivies au delà de la courbe interolivaire;

d) Des *fibres pré-olivaires* et *rétro-olivaires;* nous n'avons pas retrouvé cette disposition dans les autres cas. Ces fibres représentent probablement une anomalie anatomique en passant directement dans les cordons antéro-latéraux; nous n'avons pu les suivre au delà du bulbe, car elles se confondent avec le faisceau pyramidal croisé.

Ces fibres ne sont peut-être qu'une variante d'une disposition presque analogue signalée récemment par Russell (1).

(1) Russell. *Brain*, 1898. Part 82, p. 154. Fig. 7.

Cas VII. — Obs. 48.

Mélanie E...., 64 ans, concierge, entrée le 19 février 1896 à l'hôpital Lariboisière, dans le service de M. le Dr Dreyfus-Brisac, salle Maurice Raynaud.

Pas d'antécédents héréditaires ou personnels importants.

Le 17 février, elle elle est frappée brusquement d'hémiplégie gauche et reste quelques instants sans connaissance.

État actuel, le 20 février. — Hémiplégie complète du côté gauche avec participation du facial inférieur. Déviation conjuguée de la tête et des yeux qui sont tournés vers le côté droit. La malade répond avec difficulté aux questions qu'on lui pose.

Sensibilité générale. — *Hémianesthésie* du côté gauche y compris la moitié gauche de la face. Le chatouillement d'un pinceau n'est pas senti ; la piqûre d'une épingle ne donne qu'une sensation de contact sans douleur et elle n'est pas localisée, elle est même le plus souvent rapportée au côté droit du corps, c'est-à-dire au côté sain. La sensibilité thermique est presque nulle à gauche.

Hémianopsie latérale gauche ; une lumière placée devant les yeux ne provoque le clignement des paupières que lorsqu'elle passe dans la moitié droite du champ visuel.

Les autres sens spéciaux : ouïe, olfaction, goût, sont considérablement affaiblis des deux côtés.

L'état de la motilité et de la sensibilité reste le même jusqu'au 2 mars ; à partir de ce moment, la malade tombe dans le coma. Décès le 9 mars, 20 jours après le début de la maladie.

Autopsie. — *L'hémisphère droit* ne présente de lésion corticale qu'en un point : le pli de passage fronto-pariétal inférieur (opercule rolandique). Sur une coupe horizontale de cet hémisphère, pratiquée au niveau de la partie supérieure des noyaux centraux, on voit un vaste ramollissement de la substance blanche, siégeant sous les circonvolutions rolandiques et le lobe pariétal, détruisant la presque totalité du noyau lenticulaire et s'étendant jusqu'à la région rétro-lenticulaire de la capsule interne.

Coupes microscopiques sériées de la capsule interne, du pédoncule cérébral de la protubérance annulaire et du bulbe. (Méthode de Marchi.)

Capsule interne. — Pendant le durcissement, le fragment comprenant la partie supérieure de la capsule interne et la lésion du noyau lenticulaire s'est effrité ; les coupes ne portent à ce niveau que sur la portion adjacente de la couche optique.

La méthode de Marchi montre une dégénérescence de tout le système des fibres radiées de la couche optique (fibres d'origine capsulaire et fibres strio-thalamiques), se distribuant surtout au noyau externe; le noyau interne lui-même n'est pas intact à ce niveau, tandis que plus bas il reste en dehors de la

Fig. 49. — *Coupe oblique en bas et en avant, passant par le pied du pédoncule cérébral et la région thalamique inférieure.* (Méthode de Marchi.)

BrQa. Bras du tubercule quadrijumeau antérieur. — *Cgi.* Corps genouillé interne.— *Cip.* Segment postérieur de la capsule interne. — *C L.* Corps de Luys. — *FM.* Faisceau rétroflexe de Meynert. — *Fth.* Faisceau thalamique de Forel. — *Ne, Ni.* Noyaux externe et interne de la couche optique. — *Nm.* Centre médian de Luys. — *Pul.* Pulvinar. — *Sgc.* Substance grise centrale. — *Tga.* Pilier antérieur du trigone. — *VA.* Faisceau de Vicq-d'Azyr. — V_3. Cavité du ventricule moyen. — *W.* Champ de Wernicke. — *II.* Bandelette optique.

zone de dégénérescence. Le ganglion de l'habenula, le faisceau de Vicq-d'Azyr, le pilier antérieur du trigone sont intacts.

Plus bas (fig. 49), sur une coupe oblique en bas et en avant et passant en

arrière par la *région thalamique inférieure* et en avant par le pied du pédoncule cérébral, on voit l'intégrité de la bandelette optique, de la substance grise centrale et du noyau interne de la couche optique. La dégénérescence occupe surtout les 4/5es externes du pied du pédoncule et porte sur les fibres verticales et sur les fibres transversales (fibres radiées lenticulaires) ; le segment interne ne montre qu'une dégénérescence très fine.

Le champ de Wernicke montre une infiltration diffuse, s'étendant à la partie externe du pulvinar et envoyant même quelques fibres altérées dans le bras du tubercule quadrijumeau antérieur.

La dégénérescence, que nous avons signalée plus haut dans le noyau externe

FIG. 50. — *Coupe oblique en bas et en avant passant par la partie inférieure du pédoncule cérébral.* (Méthode de Marchi.)

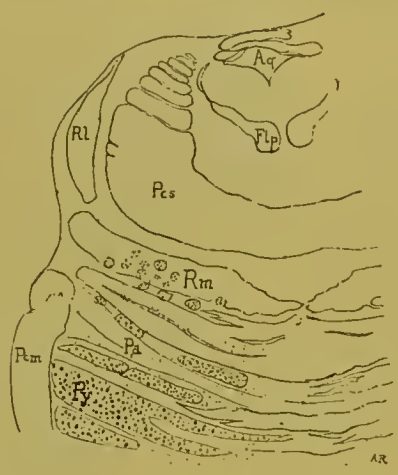

FIG. 51. — *Coupe horizontale passant par la partie supérieure de la protubérance annulaire.* (Méthode de Marchi.)

Aq. Aqueduc de Sylvius. — *Flp.* Faisceau longitudinal postérieur. — *Ln.* Locus inférieur. — *P.* Pied du pédoncule cérébral. — *Pa.* Etage antérieur de la protubérance. — *Pcm*, *Pcs.* Pédoncules cérébelleux moyen et supérieur. — *Rl.* Ruban de Reil latéral. — *Rm.* Ruban de Reil médian.

de la couche optique, se retrouve ici ; elle s'étend au corps genouillé interne, au centre médian de Luys, au corps semi-lunaire de Flechsig et au champ de Forel ; c'est dans la région du Reil médian qu'elle est la plus intense.

Le corps de Luys reçoit par son segment externe des fibres dégénérées d'origine lenticulaire qui s'y terminent ; le segment de ce noyau ainsi que la *zona incerta*, qui répondent au segment interne, moins altéré du pédoncule cérébral, présentent un aspect presque normal.

Pédoncule cérébral. — Sur toute la hauteur du pédoncule cérébral, le locus niger, surtout dans son segment externe, contient une quantité de petits grains

noirs, en rapport vraisemblablement avec la terminaison de fibrilles venant du pied du pédoncule. En outre, on voit se détacher du pied du pédoncule, dans sa partie moyenne, des faisceaux très abondants qui forment le stratum intermedium du locus niger et sont aussi fortement dégénérés que les fibres du pied du pédoncule; sur les coupes passant un peu au-dessus du sillon pédonculo-protubérantiel (fig. 50), ils entrent dans la partie interne du ruban de Reil médian (*pes lemniscus profond*), mais gardent leur indépendance et conservent la forme de fascicules arrondis.

On les retrouve encore au milieu du ruban de Reil, dans le tiers supérieur

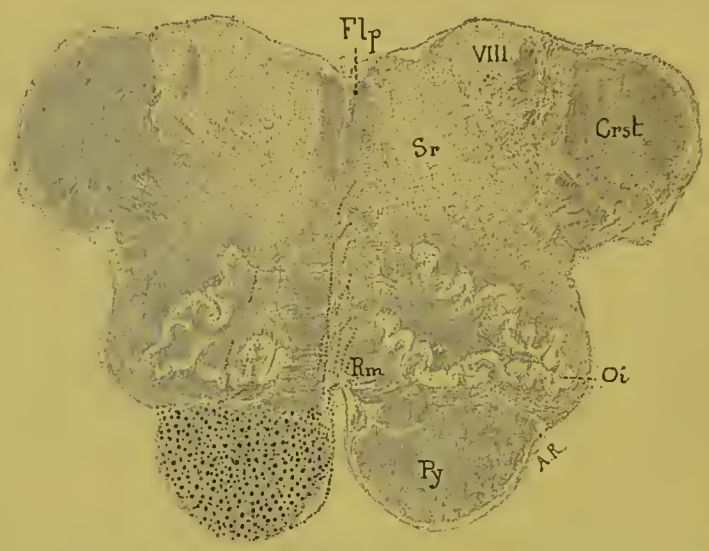

FIG. 52. — *Coupe horizontale passant par la partie supérieure du bulbe, destinée à montrer les fibres dégénérées qui se détachent de la pyramide bulbaire.* (Méthode de Marchi.)

Crst. Corps restiforme.— *Fl.* Faisceau longitudinal postérieur. — *Oi.* Olive bulbaire. — *Py.* Pyramide. — *Rm.* Ruban de Reil médian. — *Sr.* Substance réticulée. — *VIII.* Noyau de la 8e paire.

de la protubérance (fig. 51); mais dans le tiers moyen de la protubérance, le ruban de Reil est de nouveau normal, le pes lemniscus profond doit donc s'épuiser dans cette région ou revenir se mêler aux faisceaux verticaux du champ moteur.

Protubérance annulaire. — Autour des faisceaux altérés de la voie pyramidale, on trouve un piqueté de grains noirs dans la substance grise en relation avec la dégénérescence du faisceau pyramidal; on ne les voit, en effet, que du côté droit.

Bulbe. — Dans la région du sillon bulbo-protubérantiel et dans le bulbe, le ruban de Reil est normal; on trouve une dégénérescence très nette de la pyramide droite.

C'est dans ce cas que nous avons vu le plus nettement (fig. 52) des fibres dégénérées provenant de cette pyramide et suivant une direction horizontale et un peu oblique; la plupart d'entre elles longent la face antérieure de la pyramide (*fibres arciformes prépyramidales*), suivent dans le raphé médian un trajet plus ou moins long et passent de l'autre côté de la ligne médiane, soit au niveau de la couche interolivaire, soit plus loin, au niveau de la formation réticulaire centrale. Aucune d'entre elles n'a pu être suivie plus loin, et dans les noyaux de l'hypoglosse, par exemple, on ne voit pas arriver de fibres dégénérées.

En outre, de la face profonde de la pyramide se détachent des fibres en plus petit nombre, à direction antéro-postérieure, qui traversent l'olive bulbaire et ne subissent pas de décussation. Elles disparaissent dans la substance réticulée latérale.

Remarques. — 1° *L'hémianesthésie* restée très intense pendant les 20 jours de durée de la maladie, est due à l'interruption des *fibres thalamo-corticales* dans la couronne rayonnante. *L'hémianopsie* observée en même temps s'explique par la lésion des radiations thalamiques dans la région rétro-lenticulaire;

2° La dégénérescence du système des *fibres radiées de la couche optique* est plus considérable que dans les cas précédents; en effet, elle ne porte pas seulement sur les *fibres cortico-thalamiques*, mais aussi sur les *fibres strio-thalamiques* atteintes par la lésion du noyau lenticulaire.

La dégénérescence des faisceaux de la région retro-lenticulaire s'étend jusque dans le pulvinar et envoie des fibres au bras du tubercule quadrijumeau antérieur.

De la dégénérescence descendante de la voie hyramidale se détachent :

a) Des fibres pour le locus niger et la substance grise du pont.

b) Des faisceaux accessoires du ruban de Reil médian (*pes lemniscus profond*); ces faisceaux n'ont qu'un court trajet.

c) Dans le bulbe, des fibres arciformes croisées et des fibres directes.

Cas VIII. — Observation 49.

Pierre C..., 70 ans, tailleur, entré le 15 février 1896 à l'hôpital Lariboisière, dans le service de M. le Dr Dreyfus-Brisac, baraquement, lit n° 14.

Antécédents. — D'après les renseignements donnés par sa famille, il a toujours joui d'une excellente santé. Il a eu cependant, à l'âge de 46 ans, un « coup de sang », étourdissement suivi de chute et de fatigue cérébrale pendant plusieurs jours.

Depuis un mois il se plaignait de bourdonnements d'oreille insupportables, l'empêchant de dormir, puis il sentit de la gêne dans les mouvements de la jambe et du bras gauche, il ne pouvait faire mouvoir les doigts qu'avec peine ; sa langue aussi s'embarrassait jusqu'à deux et trois fois par jour ; il sentit aussi une fois des douleurs dans l'estomac et eut des vomissements à la suite.

Le 13 février, à quatre heures du soir, on le trouve étendu sur le plancher de sa chambre ; il passe une nuit très agitée, il veut même une fois se lever et tombe par terre, il divague et parle d'une façon incompréhensible, sauf pour se plaindre de douleurs dans le front et dans les oreilles.

État actuel, le 16 février.

Motilité. — Hémiplégie gauche totale. Déviation conjuguée de la tête et des yeux tournés vers la droite. La commissure labiale gauche est paralysée, la langue est un peu déviée à droite, l'orbiculaire palpébral n'est pas pris. La motilité du membre supérieur est limitée à quelques mouvements du moignon de l'épaule que le malade exécute lorsqu'on lui dit de lever le bras ou lorsqu'on le pique, les mouvements du bras et de l'avant-bras sont abolis. De même pour le membre inférieur : il peut encore faire une légère fléxion de la cuisse sur le bassin, mais les autres mouvements de la cuisse, de la jambe et du pied sont abolis.

Le réflexe patellaire est presque nul à gauche.

État mental. — L'état mental est affaibli, le malade comprend en général ce qu'on lui dit et peut lire le titre d'un journal, mais il est distrait et ne fait pas attention à ce qui se dit autour de lui. Il parle presque sans arrêt, les mots qu'il prononce sont bien formés mais ils sont bredouillés et mélangés avec des mots du patois de son pays. Aussi la recherche de l'état de la sensibilité est-elle fort difficile, le malade répond oui ou non indifféremment et se met à causer sans écouter ceux qui l'entourent.

Sensibilité générale. — Pour la *sensibilité tactile*, tout examen est impossible.

Sensibilité douloureuse. — En profitant des moments où le malade cause sans faire attention à ce qui se passe autour de lui, on le voit s'interrompre un instant et faire un mouvement lorsqu'il sent la piqûre d'une épingle ou le contact d'un flacon très chaud. On peut ainsi constater que sur le côté droit du corps, la sensibilité est partout conservée. A gauche il y a une *hemianalgésie totale*, mais inégale suivant les régions : sur la face, le cou, le tronc, la sensibilité à la douleur est notablement diminuée, et il faut une piqûre assez forte pour que le malade réagisse ; sur le membre supérieur gauche (main, avant-bras, bras et moignon de l'épaule), la sensiblilité douloureuse est presque complètement abolie, car la piqûre d'une épingle enfoncée profondément n'est pas sentie ; ce n'est qu'en la répétant plusieurs fois de suite qu'on voit parfois le malade réagir en soulevant le moignon de l'épaule. On trouve alors, en passant de l'épaule sur le thorax, une ligne de démarcation bien nette, faisant le tour du moignon de l'épaule et au delà de laquelle on rentre dans la zone d'anesthésie moyenne ; l'anesthésie complète du membre supérieur donne sur un schéma la figure de l'anesthésie en manche de veste. Au membre inférieur on trouve de même une anesthésie complète à la piqûre (pied, jambe, cuisse) jusqu'au niveau de l'arcade crurale et au delà une zone d'anesthésie moyenne.

Pour la température, on constate seulement que le malade réagit à peine lorsqu'on applique pendant un temps assez long sur le côté gauche un flacon froid ou très chaud (+ 65°).

Sens musculaire. — La notion de position des membres paralysés doit être altérée ; ce n'est qu'en tâtonnant que la main droite va chercher la main paralysée.

Sens spéciaux. — Pour la vue, on constate facilement une *hémianopsie* homonyme latérale gauche. L'ouïe ne semble pas abolie d'un côté ni de l'autre. Quant à l'odorat, on ne peut que constater que le malade réagit aussi bien lorsqu'on lui fait respirer de l'ammoniaque ou de l'acide acétique par la narine gauche que par la narine droite. Pour la gustation, tout examen est impossible.

Evolution de la maladie. — Pendant les semaines suivantes, l'état de la motilité et de la sensibilité est resté le même. On a constaté d'une façon constante que la sensibilité à la piqûre était plus altérée sur les membres que sur le tronc ; sur la moitié gauche de la face et du cou, elle était au bout de quelque temps moins affaiblie que sur le tronc.

Décès le 9 avril, 55 jours après le début de la maladie.

Autopsie. — L'hémisphère cérébral gauche est intact.

L'*hémisphère droit* est diminué de volume et a une consistance molle ; sur la face externe de cet hémisphère, on voit une plaque jaune qui comprend (fig. 53) : les 2/3 antérieurs de la 3e circonvolution frontale, la partie supérieure de toute la 1re circonvolution temporale, une partie de la 2e circonvolution pariétale (gyrus supramarginal et opercule pariétal), des segments de la partie antérieure et de la partie postérieure de la 2e circonvolution temporale, et enfin tout le lobe de l'insula.

En réalité, la lésion est beaucoup plus étendue, et après durcissement dans le liquide de Müller, on trouve :

1° Sur une section vertico-transversale du *lobe occipital*, un ramollissement de la partie profonde des 1re et 2e circonvolutions occipitales, se prolongeant jusqu'à la face externe du ventricule latéral et se terminant en pointe à 4 centim. du pôle occipital ;

2° Sur une section vertico-transversale du *lobe frontal*, la destruction de la

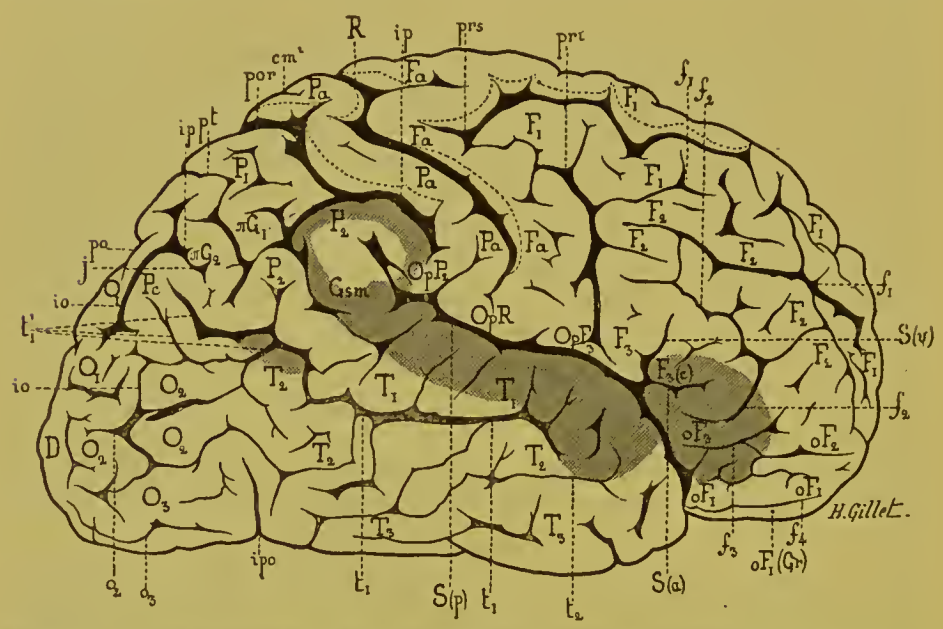

FIG. 53. — *Face externe de l'hémisphère droit. Lésions corticales indiquées par un grisé.*

(Pour la légende, voir fig. 29.)

couche profonde des circonvolutions 2e et 3e frontale jusqu'à 3 centim. du pôle frontal ;

3° Enfin, dans le segment moyen de l'hémisphère, une *coupe horizontale*, passant par la partie supérieure de la capsule interne, montre un vaste foyer formant une véritable bouillie et comprenant tout l'insula, la capsule externe, le noyau lenticulaire et le pied de la couronne rayonnante.

Les coupes microscopiques sériées permettent de compléter cette description : on voit, en effet, que ce vaste foyer de ramollissement qui détruit une grande partie du noyau lenticulaire (putamen et globus pallidus), envoie un prolongement jusque dans la région sous-optique où il se termine dans le noyau amygdalien en entamant à ce niveau la bandelette optique ; dans tout ce trajet, il s'arrête à la capsule interne dont la face externe seulement est entamée.

La couche optique est ainsi du haut en bas indemne de lésions primitives, et on peut résumer la lésion (fig. 54) en disant qu'elle atteint tout le système des fibres de projection de l'hémisphère droit.

L'examen par la méthode des coupes microscopiques sériées (méthode de Marchi) porte sur la capsule interne (régions thalamique et sous-thalamique)

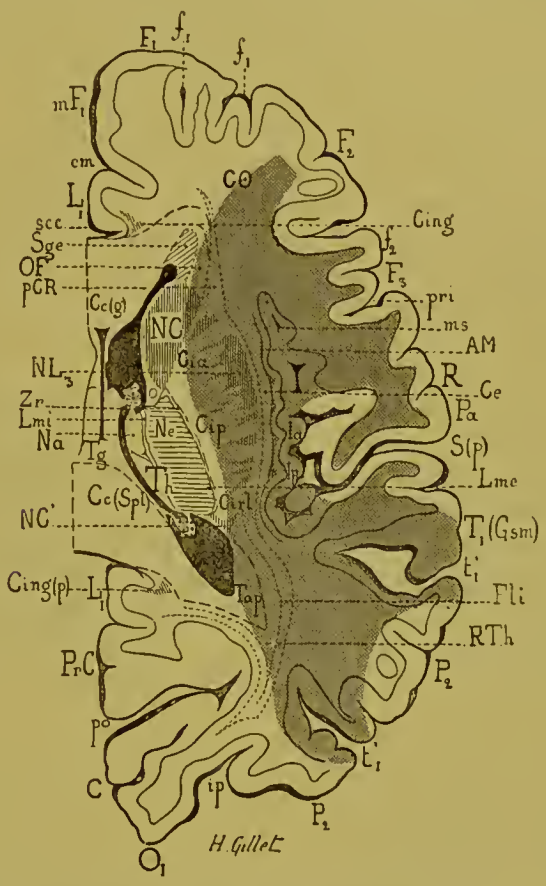

FIG. 54. — *Destinée à montrer sur un schéma l'étendue du ramollissement cortical et central.*

sur le pédoncule cérébral, la protubérance annulaire, le bulbe et des fragments de la moelle épinière.

RÉGIONS THALAMIQUE ET SOUS-THALAMIQUE. — On trouve :

a) Une dégénérescence de toute la capsule interne (segments antérieur, postérieur et rétro-lenticulaire), et des fibres radiées partant du noyau lenticulaire (fibres strio-thalamiques, fibres strio-luysiennes, anse lenticulaire et faisceau lenticulaire de Forel).

b) *Dans toute la couche optique* une dégénérescence secondaire des *fibres radiées* et de la *substance grise fondamentale*, beaucoup plus intense que dans tous les cas que nous avons examinés jusqu'à présent, ce qui s'explique par l'altération de tout le système des fibres de projection et par celle des fibres du système strio-thalamique.

Déjà dans la partie supérieure du thalamus on voit la dégénération des faisceaux du segment antérieur de la capsule interne, du stratum zonale et du tænia thalami ; le maximum de dégénérescence est dans le noyau externe de la couche optique, mais le noyau interne est lui-même altéré ; on peut s'en convaincre en le comparant avec le noyau interne du côté sain.

c) *Dans les régions thalamique inférieure et sous-thalamique*, on voit une dégénérescence considérable du noyau externe de la couche optique, du centre médian de Luys, des corps genouillés interne et externe, du champ de Wernicke, du pulvinar et du bras du tubercule quadrijumeau antérieur ; l'altération de ce dernier faisceau explique la dégénérescence de quelques fibres de la substance grise centrale de l'Aqueduc de Sylvius.

La commissure antérieure est dégénérée, la commissure postérieure l'est aussi en partie.

Le *corps de Luys* reçoit de nombreuses fibres dégénérées provenant du noyau lenticulaire par le faisceau lenticulaire de Forel.

La *capsule du noyau rouge* contient un certain nombre de fibres dégénérées dans sa partie supérieure.

Il ne reste, en fait, d'intact que la substance grise centrale du ventricule moyen, le pilier antérieur du trigone et le faisceau de Vicq-d'Azyr ; et encore ce dernier reçoit des fibres qui proviennent probablement du système radié strio-thalamique ; elles restent indépendantes au milieu des fibres saines de ce faisceau et vont au noyau externe du tubercule mamillaire.

2° Pédoncule cérébral. — La dégénérescence des fibres du pied du pédoncule est totale, et encore plus intense dans la région moyenne que dans les segments interne et externe.

Le *locus niger*, du haut en bas, est infiltré de fibrilles et de petits grains noirs en relation avec la dégénérescence des fibres du pied du pédoncule, ils sont plus abondants dans la région externe du locus niger et arrivent jusque dans la zone occupée par le ruban de Reil médian.

Le *ruban de Reil médian*, examiné avec un grossissement un peu fort, montre une très fine dégénérescence qui ne ressemble en aucune façon à la dégénérescence ascendante ou descendante observée dans d'autres cas. (Cas I et II.)

Elle est, en effet, plus diffuse dans la région sous-optique, où elle est probablement sous la dépendance de l'altération du système radié, qui, de la partie postérieure et ventrale de la couche optique, se prolonge dans la région du Reil médian et la partie supérieure de la calotte ; elle peut être aussi due au passage dans le ruban de Reil de quelques fibres courtes détachées des faisceaux qui arrivent dans le locus niger. Elle n'est d'ailleurs presque plus visible dans la

partie inférieure du pédoncule cérébral et elle est remplacée ici par l'apport des faisceaux nettement dégénérés qui proviennent du stratum intermedium (*pes lemniscus profond*), et qui pénètrent dans la partie moyenne du ruban de Reil médian (fig. 55 et 56).

3° Protubérance annulaire. — On retrouve la dégénérescence totale des faisceaux verticaux de la voie pyramidale et comme dans les autres cas une infiltration de la *substance grise* environnante.

Les fascicules arrondis du *pes lemniscus profond* sont renforcés par l'apport

Fig. 55. — *Coupe parallèle à la bandelette optique et passant par la partie inférieure du pédoncule cérébral.*

Fig. 56. — *Coupe passant par la partie supérieure de la protubérance annulaire.*

Dégénérescence du pied du pédoncule cérébral, du locus niger et du pes lemniscus profond. (Méthode de Marchi.)

A . Aqueduc de Sylvius. — *Flp.* Faisceau longitudinal postérieur. — *Ln.* Locus niger.— *P.* Pied du pédoncule cérébral.— *Pca, Pcm.* Faisceaux du pédoncule cérébelleux moyen. — *Pcs.* Pédoncule cérébelleux supérieur. — *Rl.* Ruban de Reil médian. — *Rm.* Ruban de Reil médian. — *IV.* Nerf pathétique.

des petits fascicules refoulés en arrière par les fibres transverses de la protubérance. Leur importance cependant diminue progressivement de haut en bas ; ils sont peu nombreux dans la région du sillon bulbo-protubérantiel et se rapprochent progressivement de la pyramide.

4° Bulbe.—On remarque ici (fig. 57) une anomalie de structure : *dans la partie supérieure du bulbe* la pyramide bulbaire et la couche interolivaire ne sont pas accollées l'une à l'autre mais séparées par une mince bande de substance grise. Cette disposition spéciale permet de voir des faisceaux isolés au milieu de cette substance intercalaire et quelques fibres dégénérées dans la partie antérieure de la couche interolivaire.

Dans la partie moyenne du bulbe, ces faisceaux aberrants du *pes lemniscus*

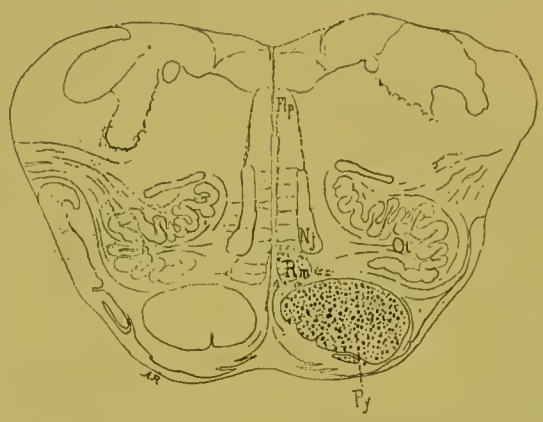

Fig. 57.— *Coupe horizontale passant par la partie supérieure du bulbe. Dégénérescence de la pyramide et de quelques faisceaux dans la partie antérieure de la couche interolivaire.* (Méthode de Marchi.)

Flp. Faisceau longitudinal postérieur. — *Nj.* Noyau juxta-olivaire interne. — *Oi.* Olive bulbaire. — *Py.* Pyramide. — *Rm.* Ruban de Reil médian.

profond rentrent dans la pyramide et ne prennent pas part à l'entrecroisement sensitif.

Dans l'entrecroisement de la pyramide motrice on trouve la disposition habituelle des faisceaux pyramidal direct et pyramidal croisé ; mais on ne voit pas de faisceau homolatéral.

Remarques. — 1° *L'hémianesthésie* est due ici à l'interruption des fibres thalamo-corticales ; dans ce cas, la totalité de la couronne rayonnante est sectionnée et la couche optique est comme isolée au centre du cerveau. L'hémianesthésie est *totale* puisque la face elle-même y participe, mais elle n'est *complète* que sur les membres ; en effet, sur la moitié gauche du tronc et de la face, la piqûre de l'épingle produit encore une certaine sensation douloureuse qui se traduit par un mouvement de défense de la part du malade.

Il semble donc qu'il s'est produit dès le début un degré notable de

suppléance par l'autre hémisphère, et que les membres ont une représentation corticale plus localisée pour la sensibilité. D'ailleurs, la suppression de la motilité plus complète à l'extrémité des membres qu'à la racine montre bien que la représentation corticale motrice n'est pas non plus la même pour toutes les régions du corps.

Avec l'évolution de la maladie on a pu observer aussi que l'anesthésie a diminué à la face, plus que sur le tronc.

2° *Dégénérescences secondaires.* — L'intensité de la dégénérescence du système de projection s'explique par l'étendue de la lésion qui va presque au contact de la couche optique, et c'est dans des cas semblables, avec une durée relativement longue de la maladie (55 jours), qu'il faut supposer une dégénérescence rétrograde assez intense des fibres thalamo-corticales.

Aussi, comme nous l'avons dit, la totalité de la couche optique est en état de dégénérescence et l'altération du système des fibres radiées se prolonge jusque dans la région sous-optique.

On constate, dans ce cas comme dans les précédents, des fibres se détachant de la voie pyramidale pour aller :

a) au locus niger et à la substance grise du pont, du même côté que la lésion.

b) des fibres aberrantes destinées au ruban de Reil médian. Le *pes lemniscus profond* va jusqu'à la couche interolivaire du bulbe sans prendre part à l'entrecroisement sensitif.

Dans ce cas, malgré la dégénérescence totale de la pyramide, on ne voit après l'entrecroisement moteur, de faisceau homolatéral. Ce dernier n'existe donc pas dans tous les cas.

Cas IX. — Observation 50.

Louis R..., 23 ans, garçon de magasin, entré le 4 mars 1896 à l'hôpital Lariboisière, dans le service de M. le Dr Dreyfus-Brisac, salle Barth, n° 13.

Antécédents. — Né de parents inconnus, il ne présente, dans ses antécédents personnels, que la rougeole à l'âge de 5 ans; il s'est marié très jeune et a 2 enfants âgés de 3 ans et 1 an et bien portants.

A l'âge de 20 ans, il va à Liège, où il est employé à la porte d'un bazar. Dès le premier jour, il se sent indisposé mais il continue à travailler. Au bout de 15 jours, il est pris de violentes douleurs lombaires et entre à l'hôpital; il avait une fièvre intense et 3 grammes d'albumine dans les urines. La fièvre dure dix jours, l'albuminerie vingt jours, et il sort à peu près guéri. Deux mois après, mêmes accidents : fièvre, douleurs lombaires, albuminurie. Après amélioration, il rentre à Paris en janvier 1895. Au mois de septembre de la même année, il souffre de céphalalgie puis de douleurs lombaires; en décembre, il entre à l'Hôtel-Dieu : albumine, 4 grammes par litre, fièvre, céphalée, amblyopie très accusée. Au bout d'un mois et demi de traitement, il sort de l'hôpital, l'albuminurie persiste, l'amblyopie a notablement diminué.

Le 3 mars 1896, dans la rue, il est frappé d'une attaque d'apoplexie et reste pendant plusieurs heures sans connaissance. Il est transporté le lendemain à l'hôpital Lariboisière.

État actuel. — *Motilité :* Hémiplégie gauche totale avec intégrité de l'orbiculaire palpétral; le facial inférieur est paralysé, le malade ne peut ni siffler ni souffler. La langue est déviée, le voile du palais n'est pas paralysé, il se relève lorsque le malade dit : Ah, mais le réflexe pharyngien est aboli.

Incontinence d'urine et des matières fécales. Température élevée chaque soir.

Sensibilité générale. — Hémianesthésie gauche très marquée pour tous les modes de sensibilité (tactile, douloureuse et thermique), plus marquée sur les membres et le tronc qu'à la moitié gauche de la face et du cou; localisation cutanée imparfaite, notion de position des membres altérée.

Sens spéciaux. — Vue : hémianopsie latérale gauche. Réflexes lumineux et de l'accommodation conservés. L'ouïe est notablement diminuée du côté gauche. L'olfaction et le goût ne participent pas à l'hémianesthésie.

Évolution de la maladie. — L'état du malade s'améliore progressivement; au bout de quelques jours, la fièvre tombe, mais l'albuminurie persiste; la parole, embarrassée au début, devient plus aisée.

Lorsque le malade sort de l'hôpital, à la fin du mois d'avril, l'hémiplégie est déjà arrivée à la période de contracture, le malade marche en fauchant, le bras gauche est en état de flexion permanente, les réflexes tendineux sont exagérés de ce côté; la bouche est encore un peu déviée. On constate toujours une diminution notable de la sensibilité tactile, douloureuse et thermique sur la moitié gauche du corps, et une hémianopsie latérale homonyme.

Ce malade rentre à l'hôpital Lariboisière à la fin du mois de septembre, avec des symptômes d'urémie grave : céphalée intense, amblyopie, œdème des membres inférieurs, albuminurie. Son état s'aggrave progressivement et il succombe le 9 novembre 1896, huit mois après le début de l'hémiplégie. L'état de la sensibilité n'a été examiné que superficiellement pendant son dernier séjour à l'hôpital : il y avait encore une diminution manifeste de la sensibilité du côté gauche.

Autopsie. — *Reins :* A l'examen macroscopique, ils présentent l'aspect classique du gros rein blanc ; à l'examen histologique, on trouve des lésions de néphrite épithéliale, dont la distribution dans la substance corticale (glomérules et tubes urinifères) est irrégulière et on voit dans les points les plus lésés une infiltration interstitielle de cellules embryonnaires.

Cerveau. — Hémisphère gauche normal.

Hémisphère droit : Pas de lésion corticale ; mais sur une coupe horizontale passant par les noyaux centraux, on voit un foyer hémorrhagique déjà cicatrisé ; il répond par sa situation à la description bien connue de l'hémorrhagie cérébrale par rupture d'une artère lenticulo-striée ; il occupe en effet la capsule externe, détruit la partie postérieure du noyau lenticulaire et passe dans le segment postérieur de la capsule interne en détruisant la région dite du carrefour sensitif ; il ne pénètre pas dans la couche optique à ce niveau.

Après durcissement dans le liquide de Müller, l'hémisphère droit a été étudié par la méthode de Pal sur des coupes microscopiques sériées allant, de bas en haut, de la région sous-optique à la couronne rayonnante et aux circonvolutions centrales. La méthode de Marchi a été employée pour rechercher les dégénérescences secondaires dans la région sous-optique, le pédoncule central, la protubérance annulaire et le bulbe.

1° *Localisation de la lésion à l'aide de coupes microscopiques sériée.* (Méthode de Pal). Ces coupes ne sont pas exactement horizontales, mais dirigées obliquement en bas et en arrière.

a) Sur les coupes les plus inférieures (fig. 58), on trouve en avant la région thalamique moyenne et en arrière la région sous-optique. A ce niveau la lésion occupe la capsule externe et l'avant-mur, elle passe ensuite par la partie postérieure du putamen et du globus pallidus et s'arrête au contact du segment postè-

rieur de la capsule interne; ce dernier est déformé et presque toutes ses fibres sont dégénérées,

b) Un peu au-dessus, la lésion est beaucoup plus étendue (fig. 59) ; en arrière, elle envahit la couche sagittale et envoie un prolongement dans la circonvolution temporale profonde ; en dehors, elle détruit la circonvolution postérieure de l'insula et se prolonge en avant dans la capsule externe ; dans la

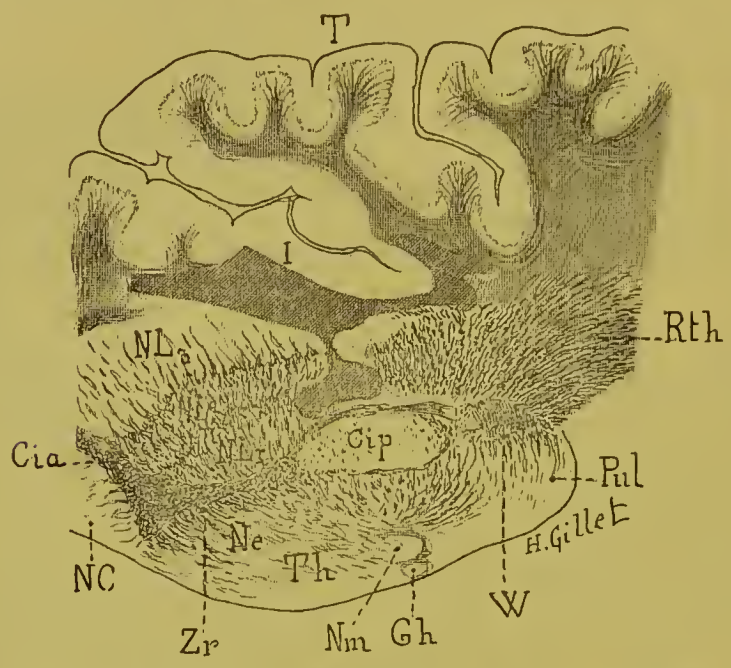

FIG. 58. — *Coupe dirigée obliquement en bas et arrière. — Le foyer hémorrhagique est indiqué par un grisé. — Atrophie de la couche optique. Dégénérescence partielle du segment postérieur de la capsule interne.* (Méthode de Pal.)

Ce. Capsule externe. — *Cia, Cip, Cirl.* Segments antérieur, postérieur et rétrolenticulaire de la capsule interne. — *Gh.* Ganglion de l'habenula. — *I.* Insula.— *Na, Ne, Ni,* Noyaux antérieur, externe et interne de la couche optique. — *NC, NC'.* Tête et queue du noyau caudé. — NL_1, NL_2, NL_3, Segments externe, moyen et interne du noyau lenticulaire. — *Nm.* Centre médian de Luys. — *Pul.* Pulvinar. — *T.* Lobe temporal. — *Th.* Couche optique. — *Rth.* Radiations thalamiques. — *W.* Champ de Wernicke. — *Zr.* Zone réticulée.

région centrale, elle occupe la partie postérieure du putamen et du globus pallidus, les deux tiers postérieurs du segment postérieur de la capsule interne, et elle pénètre dans le noyau externe de la couche optique dont elle atteint presque la lame médullaire interne. Les noyaux interne et antérieur du thalamus sont respectés.

c) Sur une coupe passant par la *partie supérieure de la capsule interne* (fig. 60) et correspondant à la localisation macroscopique indiquée plus haut, la lésion

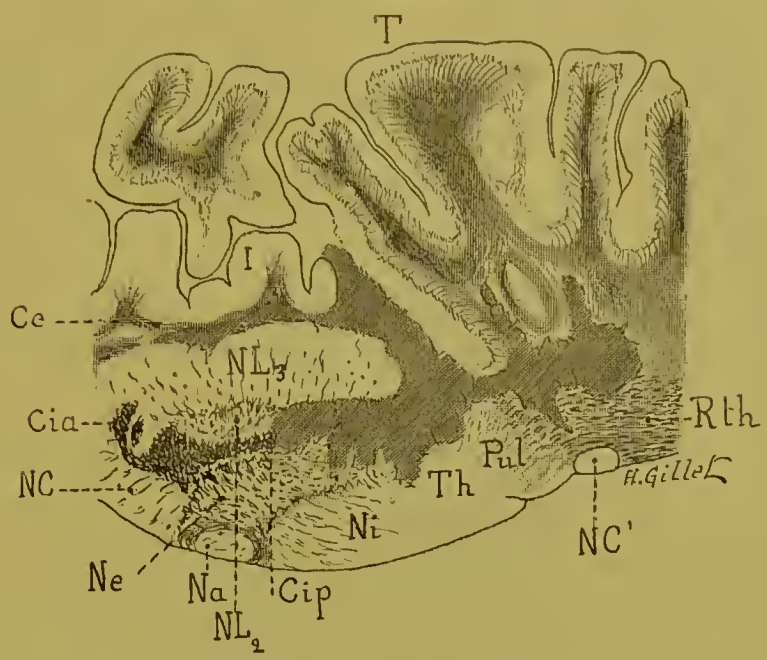

FIG. 59. — *Coupe dirigée obliquement en bas et en arrière, passant en avant par la région thalamique supérieure.* (Méthode de Pal.)

(Voir la légende fig. 58.)

FIG. 60. — *Coupe passant par la région thalamique supérieure. Destruction de la région dite du carrefour sensitif.* (Méthode de Pal.)

(Voir la légende fig. 58.)

détruit le segment rétro-lenticulaire et le tiers postérieur du segment postérieur de la capsule interne, en envoyant un prolongement à travers le putamen dans la capsule externe, l'insula et la circonvolution temporale profonde ; en dedans elle intéresse la zone réticulée de la couche optique, mais elle ne pénètre pas dans le noyau externe. La couche optique est aplatie et atrophiée dans sa partie postérieure, on y remarque l'absence de fibres radiées, tandis que dans la partie antérieure le feutrage est net et abondant.

d) *Au-dessus des noyaux centraux* le foyer hémorrhagique continue son trajet ascendant dans la substance blanche, mais ses dimensions diminuent progressivement et il se termine au milieu des fibres de projection de la circonvolution pariétale ascendante.

2° *Étude par la méthode de Marchi de la région sous-optique, du pédoncule cérébral, de la protubérance annulaire et du bulbe.*

Dans la région sous-optique, la méthode de Marchi permet d'apprécier plus exactement les dégâts causés par l'hémorrhagie cérébrale. Tandis que la méthode de Pal ne montrait qu'une dégénérescence partielle du segment postérieur de la capsule interne et la diminution des fibres radiées dans la partie adjacente de la couche optique, on voit, après imprégnation par l'acide osmique, que la dégénérescence capsulaire est plus étendue et comprend les quatre cinquièmes postérieurs du segment postérieur, mais il reste au milieu des faisceaux dégénérés des paquets de fibres saines, résultat de la dissection opérée par l'irruption du sang à travers les fibres de la capsule interne.

En outre, bien que l'on soit, en apparence, éloigné du foyer hémorrhagique et qu'il n'y ait plus ici de perte de substance, on trouve une véritable infiltration en nappe de la substance grise adjacente au segment dégénéré de la capsule interne ; ce n'est plus, comme dans les autres cas, une dégénérescence secondaire se manifestant essentiellement par la segmentation de la myéline des cylindre-axes, on voit un amas d'éléments cellulaires, colorés partiellement en noir, de forme irrégulière et de dimensions variables, et entre eux de petits cristaux d'acides gras en forme d'aiguilles, et des fibres dégénérées.

Cette infiltration, vestige des lésions périphériques de l'hémorrhagie, occupe une zone qui va en diminuant de haut en bas et fait place vers la partie moyenne du pédoncule cérébral à des lésions de dégénérescence secondaire pure.

Dans les coupes les plus élevées passant par la *région sous-optique*, l'infiltration de la substance grise occupe la zone réticulée, le champ du faisceau thalamique de Forel, le centre médian et la région du ruban de Reil (partie inférieure du noyau externe du thalamus). Le corps de Luys reçoit par son segment externe des fibres radiées transverses venant du globus pallidus.

Un peu plus bas, sur une coupe passant par l'extrémité supérieure du noyau rouge (fig. 61), le corps de Luys est intact, le locus niger qui commence ici est infiltré comme plus haut le noyau externe du thalamus. Le noyau rouge ne contient pas de fibres dégénérées, sauf dans la portion externe de sa calotte adjacente au ruban de Reil médian.

Le ruban de Reil médian et *le bras du tubercule quadrijumeau postérieur* qui lui est contigu sont altérés ; on y voit de petites granulations indiquant vraisemblablement une dégénérescence rétrograde de ses fibres à la suite de la lésion

FIG. 61. — *Coupe parallèle à la bandelette optique, passant par la région sous-optique. Dégénérescence partielle du pied du pédoncule. Infiltration de la substance grise adjacente.* (Méthode de Marchi.)

Al. Anse lenticulaire. — *Aq.* Aqueduc de Sylvius. — *BrQa.* Bras du tubercule quadrijumeau antérieur. — *Br Qp.* Bras du tubercule quadrijumeau postérieur. — *C.L.* corps de Luys. — *Flp.* Faisceau longitudinal postérieur. — *Ln.* Locus niger. — *NR.* Noyau rouge. — *P.* Pied du pédoncule cérébral. — *Pes.* Pédoncule cérébelleux supérieur. — *QA.* Tubercule quadrijumeau antérieur. — *Rm.* Ruban de Reil médian. — *VA.* Faisceau de Vicq-d'Azyr.

de la partie ventrale du thalamus. Le bras du tubercule quadrijumeau antérieur est au contraire intact.

Dans la partie inférieure du pédoncule cérébral, sur les coupes passant par le tubercule quadrijumeau postérieur (fig. 62), la dégénérescence du ruban de Reil médian présente les mêmes caractères ; le ruban de Reil latéral, qui dans cette région vient se placer près de lui, est intact.

Du segment dégénéré du pied du pédoncule se détachent des fibres qui se perdent en partie dans le locus niger et en partie vont par le stratum intermedium s'accoler à la face antérieure du ruban de Reil médian ; mais ces fascicules arrondis pédonculaires du Reil médian (*pes lemniscus profond*) ne suivent pas longtemps ce trajet.

Dans le tiers supérieur de la protubérance annulaire on ne retrouve plus les

Fig. 62. — *Coupe parallèle à la bandelette optique passant par la partie inférieure du pédoncule cérébral droit*. (Méthode de Marchi.)

Ln. Locus niger. — *P.* Pied du pédoncule cérébral. — *Pes.* Pédoncule cérébelleux supérieur. — *Rl.* Ruban de Reil latéral. — *Rm.* Ruban de Reil médian. — *III.* Nerf moteur oculaire commun. — *IV.* Nerf pathétique.

faisceaux du pes lemniscus profond ; ils sont ramenés dans le plan antérieur par les fibres transverses ; on ne voit plus dans le ruban de Reil médian que les petites granulations que nous avons signalées plus haut et qui d'ailleurs s'éclaircissent de plus en plus et disparaissent avant la formation de la couche interolivaire.

Au niveau du bulbe on voit se détacher de la face antérieure de la pyramide droite dégénérée des fibres arciformes prépyramidales qui pénètrent dans le raphé et dont on perd ici la trace.

Remarques. — 1. — Ce cas montre la nécessité d'employer la

méthode des coupes microcospiques sériées pour la localisation exacte des lésions centrales du cerveau.

L'examen macroscopique ne montrait que la lésion de la capsule interne et de la région dite du carrefour sensitif (segment postérieur de la capsule interne). En réalité, la couche optique y participe dans des proportions notables, car si on tient compte de l'atrophie de la couche optique et de la rétraction des tissus, il faut conclure que la perte de substance qui s'est produite dans le noyau externe de la couche optique devait être beaucoup plus étendue au début de la maladie qu'à la période terminale.

En outre, la méthode de Marchi a eu ici une supériorité incontestable sur les autres procédés histologiques ; elle permet de constater qu'en dehors des pertes de substance produites par l'hémorrhagie il s'est produit des lésions disséminées à la périphérie, sous l'action de l'infiltration de la masse sanguine.

Cette dégénérescence diffuse est très nette dans les parties déclives où elle atteint en particulier la partie ventrale du noyau externe, la région sous-optique et une partie de la calotte du pédoncule cérébral; elle doit exister aussi dans les zones périphériques supérieures, mais la méthode de Pal ne peut en montrer l'existence.

La méthode de Marchi permet également de voir que la dégénérescence des fibres du pied du pédoncule n'est pas compacte et qu'il reste des faisceaux normaux au milieu des fibres altérées.

On ne peut, en présence de ce cas, attribuer la localisation de l'hémianesthésie à une lésion limitée, on est même obligé de conclure qu'il existe ici des lésions multiples (région sous-optique, noyau externe du thalamus, capsule interne et couronne rayonnante) sur le trajet des voies de conduction de la sensibilité ; c'est peut-être précisément à ce fait qu'on doit attribuer l'intensité et la persistance de l'hémianesthésie.

L'hémianesthésie de la sensibilité générale est accompagnée dans ce cas d'une hémianopsie latérale homonyme, produite par la lésion des radiations thalamiques dans la région rétro-lenticulaire (fig. 59).

On trouve aussi dans l'observation une diminution de l'ouïe du même côté ; on pourrait être tenté de l'expliquer par la lésion de la région sous-optique qui a produit une dégénérescence partielle du bras du tubercule quadrijumeau postérieur. Mais cette hypothèse ne

serait admissible que si on avait fait un examen complet de l'oreille du malade pour éliminer l'éventualité d'une lésion périphérique (otite moyenne ou interne), et, comme nous l'avons dit plus haut, l'examen d'un grand nombre de cas de lésions cérébrales a permis de conclure que le sens de l'audition, comme celui de l'olfaction, a en réalité, une représentation corticale bilatérale.

II. — La dégénérescence secondaire de la voie pyramidale envoie des fibres au locus niger et des faisceaux accessoires au ruban de Reil médian. Mais le *pes lemniscus profond* n'a qu'un trajet relativement court.

Dans la substance grise du pont on ne voit pas une dégénérescence nette comme dans les autres cas ;la longue durée de la maladie (8 mois) en est probablement la cause, les granulations fines se résorbant plus rapidement.

Cas X. — Observation 51.

Henri B..., 68 ans, épicier, entré le 30 novembre 1896 à l'hôpital Lariboisière, dans le service de M. le Dr Dreyfus-Brisac, baraquement, lit n° 17.

Ce malade a été frappé le 12 octobre d'hémiplégie gauche, survenue brusquement, sans perte de connaissance.

État actuel, à son entrée à l'hôpital, c'est-à-dire six semaines après le début de la maladie :

Motilité. — Hémiplégie gauche totale avec participation du facial inférieur; le bras gauche est inerte, la jambe gauche ne peut servir, même pour la station debout. Réflexe rotulien presque aboli à gauche. Incontinence d'urine et des matières fécales. Œdème des membres du côté gauche avec maximum à la main et au pied.

Sensibilité générale. — *La sensibilité tactile* est conservée sur la moitié gauche du corps et aussi développée qu'à droite; le malade perçoit le frôlement d'un pinceau ou la pression légère de la tête d'une épingle.

Sensibilité douloureuse. — Il sent partout la piqûre d'une épingle et reconnaît immédiatement si on le touche avec la tête ou la pointe de l'épingle.

La sensibilité thermique est intacte, le malade reconnaît sans retard le contact d'un tube chaud et d'un tube glacé.

La localisation du contact cutané est défectueuse : le point touché par le pinceau est indiqué avec des écarts parfois considérables, mais ce défaut de localisation existe aussi du côté droit et presque dans les mêmes proportions. Pour la piqûre, la localisation est plus précise et les écarts sont, à peu de chose près, les mêmes à droite et à gauche.

La notion de position des membres est altérée pour le côté gauche, le malade n'arrive qu'en tâtonnant à toucher avec la main droite l'épaule, le coude, le poignet du côté paralysé, et il a encore plus de peine à trouver le pouce, l'index, le petit doigt de la main gauche. Il ne peut pas non plus reproduire avec le bras droit les attitudes passives données au membre supérieur gauche.

Sens spéciaux. — Vue : pas d'hémianopsie. L'ouïe est considérablement diminuée des deux côtés avec abolition de la perception osseuse. L'olfaction et le goût sont altérés au même degré à droite et à gauche.

Le malade s'affaiblit progressivement et meurt le 12 décembre 1896, deux mois après le début de l'hémiplégie.

Autopsie. — Hémisphère gauche intact.

Hémisphère droit. — Pas de lésion corticale. Sur une coupe horizontale passant par la partie supérieure de la couche optique, on voit un foyer de ramollis-

sement récent occupant le segment postérieur de la capsule interne et empiétant sur le noyau lenticulaire.

Après durcissement dans le liquide de Müller, la région thalamique de la cap-

FIG. 63. — *Coupe horizontale passant par la région thalamique inférieure. Le foyer de ramollissement est laissé en blanc au milieu de la figure.* (Coloration par la méthode de Pal.)

Cip. Segment postérieur de la capsule interne. — *Cirl.* Segment rétro-lenticulaire de la capsule interne. — *NC.* Noyau caudé. — *Ne*, *Ni.* Noyaux externe et interne de la couche optique. — NL_3, NL_2. Segments externe et moyen du noyau lenticulaire. — *Nm.* Centre médian de Luys. — *Pul.* Pulvinar. — *Rth.* Radiations thalamiques. — *Th.* Couche optique. — *Tga.* Pilier antérieur du trigone. — *VA.* Faisceau de Vicq-d'Azyr. — V_3. Ventricule moyen.

sule interne droite est étudiée sur des coupes sériées colorées par la méthode de Pal. Pour les autres fragments : région sous-optique, pédoncule cérébral, protubérance annulaire, bulbe et moelle, on emploie la méthode de Marchi.

1° Région capsulaire thalamique (fig. 63). — La lésion occupe les deux tiers postérieurs du segment postérieur de la capsule interne.

En dedans, elle s'arrête à la zone réticulée de la couche optique et ne pénètre pas dans cette dernière.

En dehors, elle détruit une grande partie du globus pallidus (segments moyen

Fig. 64. — *Coupe parallèle à la bandelette optique passant par les régions thalamique inférieure et sous-thalamique. — Les foyers de ramollissement sont indiqués par un grisé. — Dans le* Cip *la dégénérescence des fibres transversales est seule indiquée par des points noirs.* (Méthode de Marchi.)

Cge, Cgi. Corps genouillés et interne. — *Cip.* Segment postérieur de la capsule interne. — *CL.* Corps de Luys. — *NR.* Noyau rouge. — *Pul.* Pulvinar. — *Th.* Couche optique. — *W.* Champ de Wernicke. — *II.* Bandelette optique.

et interne du noyau lenticulaire); le putamen n'est pas atteint.

En arrière, la lésion n'arrive pas jusqu'au segment rétro-lenticulaire de la capsule interne.

En avant, elle laisse intact le tiers antérieur du segment postérieur de la capsule interne ; cependant, dans la partie supérieure de la capsule interne, elle se rapproche davantage du genou ; elle remonte d'ailleurs jusque dans le pied de la couronne rayonnante au milieu des fibres de projection de la zone motrice.

2° Dans les régions thalamique inférieure et sous-thalamique, sur des coupes sériées colorées par la méthode de Marchi (fig. 64), on trouve encore des lésions de ramollissement : *a*) dans la zone située en dehors et en avant de la bandelette optique un foyer de nécrose assez considérable; *b*) dans la région du noyau amygdalien ; *c*) de petits foyers aberrants dans la partie externe du champ de Wernicke; d'autre part, on trouve dans le segment postérieur de la capsule interne une lésion très limitée qui représente la partie la plus déclive du foyer capsulaire étudié plus haut.

Les dégénérescences secondaires, dans cette région, portent d'abord sur les régions immédiatement adjacentes au foyer de ramollissement (région du noyau amygdalien et champ de Wernicke). Ce dernier envoie quelques fibres dégénérées dans le segment externe du pulvinar.

Dans la bandelette optique quelques faisceaux sont envahis par les lésions voisines.

Dans le segment postérieur de la capsule interne, les fibres verticales sont dégénérées, sauf dans le cinquième antérieur; dans le cinquième postérieur, les fibres du faisceau de Türck sont altérées partiellement.

Dans tout ce segment postérieur de la capsule interne, les fibres radiées transversales (qui sont seules indiquées par des points sur la fig. 64) sont dégénérées à la suite de la lésion du globus pallidus ; elles sont représentées ici :

a) Par le contingent inférieur du *système strio-thalamique*, dont les fibres se disséminent dans toute la partie inférieure du noyau externe de la couche optique.

b) Par le *système strio-luysien* qui fait suite au précédent et dont on voit les fibres pénétrer dans le corps de Luys qui est manifestement dégénéré.

Mais ce ne sont pas là toutes les fibres qui arrivent à la partie externe du thalamus ; il faut admettre que le noyau externe de la couche optique reçoit aussi des fibres radiées cortico-thalamiques et que les fibres thalamo-corticales peuvent aussi avoir subi une dégénérescence rétrograde; on peut donc expliquer de différentes façons l'infiltration de la région du ruban de Reil médian, située entre le corps genouillé interne, le faisceau thalamique de Forel, le corps de Luys et le segment postérieur de la capsule interne (fig. 64).

3° Pédoncule cérébral. — Le pied du pédoncule est dégénéré dans ses 3/5 moyens, le faisceau interne est intact, le segment externe (faisceau de Türck) ne contient qu'une dégénérescence peu intense.

Le *locus niger* du haut en bas contient un nombre considérable de petits grains noirs (dégénérescence des fibres collatérales ou terminales) et on peut suivre de nombreuses fibres dégénérées autour des groupes cellulaires moyen et postérieur.

Le *ruban de Reil médian* dans la partie supérieure du pédoncule est normal, mais il reçoit plus bas des fibres accessoires de diverses origines :

a) *Dans la partie moyenne du pédoncule cérébral* (fig. 65), on voit se détacher de la face profonde du pied du pédoncule de petits fascicules de fibres dégénérées, qui descendent dans le stratum intermedium, croisent le locus niger

FIG. 65. — *Coupe parallèle à la bandelette optique passant par la partie moyenne du pédoncule cérébral.* (Méthode de Marchi.)

Cgi. Corps genouillé interne. — *Ln.* Locus niger. — *NR.* Noyau rouge. — *Qa.* Tubercule quadrijumeau antérieur. — *Rm.* Ruban de Reil médian. — *III.* Nerf moteur oculaire commun.

et se dirigent vers le ruban de Reil médian qu'elles atteignent dans la région du sillon pédonculo-protubérantiel (fig. 66).

On voit aussi dans cette même partie moyenne du pédoncule cérébral se dessiner de petits faisceaux aberrants superficiels du pied du pédoncule. En dehors (fig. 65), ce sont de petits faisceaux dirigés horizontalement et passant sous la face profonde du corps genouillé interne. En dedans, on voit déjà quelques fibres dégénérées prendre aussi une direction horizontale.

b) *Dans la partie inférieure du pédoncule cérébral* (fig. 66), ces divers faisceaux aberrants sont plus développés.

Les fibres du stratum intermedium sont près d'entrer dans le segment moyen du ruban de Reil médian ; d'autre part, à l'angle externe du pied du pédoncule les faisceaux externes (*Fse*) arrivent dans la région occupée par le segment externe du ruban de Reil médian ; enfin, de la partie externe du pied du pédoncule se détache un faisceau horizontal dégénéré qui contourne la partie antérieure et interne du pied du pédoncule (*pes lemniscus superficiel* ou *faisceau en écharpe*).

FIG. 66. — *Coupe parallèle à la bandelette optique, passant par la partie inférieure du pédoncule cérébral* (Méthode de Marchi.)

BrQp. Bras du tubercule quadrijumeau postérieur. — *Flp.* Faisceau longitudinal postérieur. — *Fse.* Fascicules aberrants superficiels externes. — *Fsi.* Pes lemniscus superficiel. — *Ln.* Locus niger. — *NR.* Noyau rouge. — *P.* Pied du pédoncule cérébral. — *Qa.* Tubercule quadrijumeau antérieur. — *Rm.* Ruban de Reil médian. — *III.* Nerf moteur oculaire commun.

En suivant ce dernier faisceau sur les coupes sériées, on le voit se placer au niveau du sillon pédonculo-protubérantiel en dedans du faisceau interne ; puis, changeant de direction, il devient vertical et, refoulé en arrière par les fibres transversales de la protubérance, il occupe la partie antéro-interne de la calotte, entre le ruban de Reil et le raphé médian.

4° Protubérance annulaire (fig. 67). — On trouve dans l'étage antérieur de la protubérance une dégénérescence intense des faisceaux verticaux de la voie pyramidale, et dans la substance grise qui les entoure un très fin piqueté de grains noirs, surtout abondants dans la partie antéro-latérale du pont, et seulement du côté de la dégénérescence pédonculaire.

Dans le *ruban de Reil médian* on retrouve, au milieu des fibres normales,

Fig. 67. — *Coupe horizontale passant par la partie moyenne de la protubérance annulaire. Dégénérescence des faisceaux pyramidaux, de la substance grise du pont et des faisceaux accessoires du ruban de Reil médian* (Méthode de Marchi.)

Po. Étage antérieur de la protubérance (substance grise et faisceaux transverses). — *Py.* Faisceau pyramidal. — *Rm.* Ruban de Reil médian.

des fascicules de fibres altérées; ceux qui occupent les segments moyen et externe de ce faisceau font suite aux fascicules aberrants des segments moyen et externe du pied du pédoncule; ceux qui forment un faisceau plus compact à côté du raphé représentent la prolongation du faisceau en écharpe venu par le segment interne du pied du pédoncule.

En outre, dans toute la hauteur de la partie supérieure de la protubérance,

les fibres transversales de cette dernière, en dissociant les faisceaux dégénérés du pied du pédoncule, refoulent en arrière de petits fascicules dégénérés également, qui entrent dans le ruban de Reil médian, mais s'en distinguent néanmoins facilement grâce à leur aspect fasciculé et arrondi.

Tous ces faisceaux accessoires du ruban de Reil sont plus nombreux dans la partie supérieure que dans la partie inférieure de la protubérance : une partie

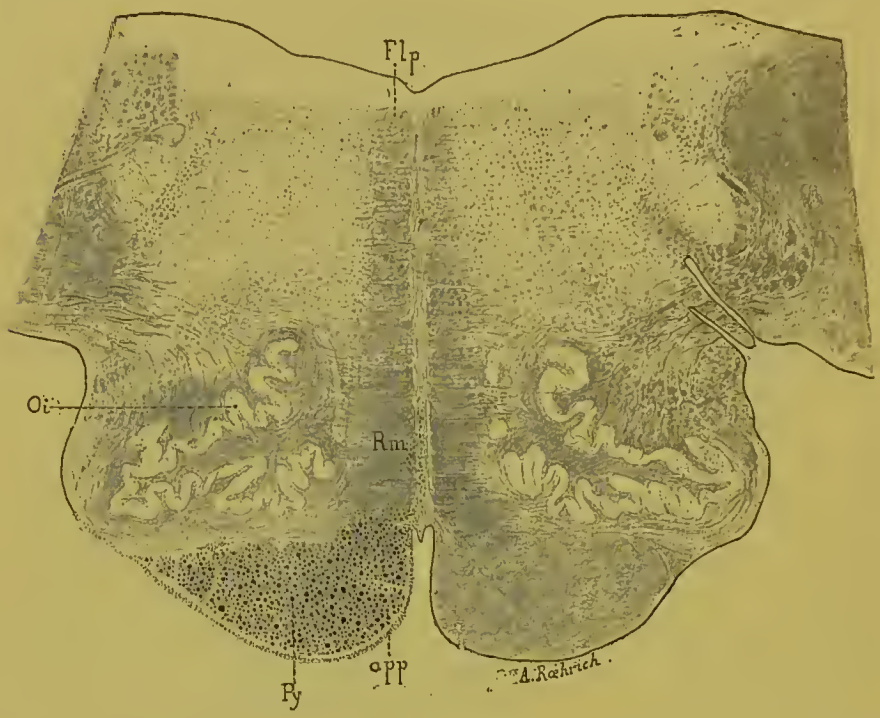

FIG. 68. — *Coupe horizontale passant par la partie supérieure de l'olive bulbaire.* (Méthode de Marchi.)

app. Fibres arciformes prépyramidales. — *Flp.* Faisceau longitudinal postérieur. — *Oi.* Olive bulbaire. — *Py.* Pyramide. — *Rm.* Ruban de Reil médian.

s'y épuise ; les autres descendent dans le bulbe et s'accolent à la face postérieure de la pyramide bulbaire dégénérée.

5° BULBE (fig. 68). — La pyramide droite est dégénérée, la courbe interolivaire du ruban de Reil est normale ; le reliquat des faisceaux accessoires étudié plus haut, se fusionne avec la pyramide et concourt à former l'entrecroisement moteur du bulbe ; aucun d'eux ne participe à l'entrecroisement sensitif qui ne contient pas de fibres dégénérées.

De la pyramide bulbaire se détachent des fibres dégénérées à direction horizontale, qui suivent le trajet des *fibres arciformes* externes antérieures et passent

même parfois en avant du noyau arqué; elles entrent ensuite dans le raphé médian et traversent la ligne médiane. On perd leurs traces dans la couche interolivaire du côté opposé.

Lorsque se fait l'entrecroisement du faisceau pyramidal, on voit se détacher de la partie inférieure de cet entrecroisement des fibres qui ne subissent pas de décussation et restent dans le cordon latéral droit, du côté de la lésion (*faisceau homolatéral*).

6° Moelle épinière. — Sur des coupes faites à différentes hauteurs, on retrouve constamment les trois groupes de fibres pyramidales dégénérées (faisceau pyramidal croisé, faisceau pyramidal direct et faisceau homolatéral).

Ils existent encore dans le cône terminal ; au niveau de la quatrième racine sacrée, le faisceau direct et l'homolatéral ne sont plus représentés que par quelques fibres disséminées ; dans le faisceau pyramidal croisé, les fibres sont plus nombreuses.

Remarques. — I. — Ce malade, observé six semaines après le début de l'hémiplégie, ne présentait pas de troubles de la sensibilité cutanée, la localisation cutanée étant à peine altérée du côté paralysé; seul le sens musculaire (notion de position de membres) était atteint.

Il est difficile d'expliquer cette absence de troubles sensitifs, car les fibres thalamo-corticales doivent avoir été détruites sur une assez grande hauteur dans la capsule interne et la couronne rayonnante ; la dégénérescence du système des fibres radiées de la couche optique est aussi marquée dans ce cas que dans les autres.

Peut-être faut-il invoquer d'abord les dimensions relativement restreintes du foyer de ramollissement, dans le sens de la largeur, sinon en hauteur ? Il faut peut-être admettre aussi que l'intégrité de la couche optique est en cause, et qu'une lésion des fibres afférentes (voies pédonculaires) ou des fibres efférentes (fibres thalamo-corticales) est moins importante, toutes proportions gardées, qu'une lésion de la couche optique elle-même ; la suppléance par d'autres voies se ferait plus facilement lorsque les éléments cellulaires du relai thalamique sont intacts.

Ce n'est qu'une hypothèse que nous indiquons, sans vouloir trancher la question.

En tout cas, pour l'étude des localisations, ce cas permet de donner la conclusion suivante : *une lésion du segment postérieur de la capsule interne avec intégrité de la couche optique peut ne pas donner de symptômes d'hémianesthésie.*

L'absence d'hémianopsie dans cette observation s'explique par la faible étendue des lésions du segment rétro-lenticulaire de la capsule interne, les radiations thalamiques ne sont intéressées qu'en quelques points dans la région sous-optique. Les lésions partielles de la bandelette sous-optique n'ont également pas donné de signes cliniques appréciables à un examen sommaire.

II. — *L'étude des dégénérescences secondaires* dans ce cas montre :

a) L'intensité de la dégénérescence du système strio-thalamique et du système strio-luysien à la suite de la lésion du globus pallidus;

b) L'infiltration du locus niger et de la substance grise du pont par des fibres détachées de la voie pyramidale ;

c) La multiplicité des faisceaux aberrants destinés au ruban de Reil médian. On trouve dans ce cas toutes les variétés anatomiques déjà décrites : 1° *dans le pédoncule :* des fibres superficielles externes, des fibres superficielles internes (faisceau en écharpe) et des fibres profondes (pes lemniscus profond); 2° *dans la protubérance:* des fibres de l'étage antérieur ramenées en arrière par les faisceaux transverses ;

d) La présence de fibres arciformes détachées de la pyramide bulbaire ;

e) L'origine dans la partie inférieure de l'entrecroisement pyramidal d'un faisceau homolatéral.

Cas XI. — Observation 52.

Anna R..., 56 ans, domestique, entrée le 15 juillet 1896 à l'hôpital Lariboisière, salle Maurice Raynaud.

Antécédents. — Cette femme ne présente pas d'antécédents héréditaires ou personnels importants; elle a eu la fièvre typhoïde à l'âge de douze ans et souffre depuis onze ans d'une fistule sacro-anale opérée sans succès; elle paraît indemne de syphilis; elle a eu dix enfants dont quatre seulement survivent.

Le 24 juin 1896, elle a été frappée d'hémiplégie gauche.

Transportée, quelque temps après, à l'hôpital Lariboisière, elle présente les symptômes suivants :

Motilité. — Bras gauche inerte, la jambe gauche ne fait que quelques mouvements peu étendus, le réflexe rotulien est aboli de ce côté ; la moitié gauche de la face est paralysée, la commissure labiale tombante de ce côté, l'orbiculaire palpébral ne participe pas à l'hémiplégie.

Incontinence d'urine et des matières fécales.

Sensibilité générale. — La malade accuse des troubles subjectifs de la sensibilité : une sensation d'engourdissement presque constante et des fourmillements dans les membres paralysés.

Lorsqu'on examine la *sensibilité tactile* avec un pinceau ou l'extrémité mousse d'un porte-plume, on observe que du côté de la paralysie le contact est senti chaque fois et aussi bien que du côté droit, mais la sensation est plus persistante à gauche, elle accuse même souvent le contact lorsqu'il n'a pas lieu.

Pour la *sensibilité douloureuse*, les troubles sont encore plus nets : au début, la malade ne sent pas une piqûre légère ou accuse une simple sensation de contact, puis au bout d'un instant se manifeste une hyperesthésie très vive; la piqûre sur le bras gauche est plus douloureuse qu'à droite, la malade ne fait même pas la distinction entre la tête et la pointe de l'épingle, elle éprouve une sensation douloureuse pour l'une comme pour l'autre, tandis que sur le côté droit elle les différencie aussitôt.

Au membre inférieur, cette hyperesthésie est tout aussi intense, elle existe également sur la moitié gauche du tronc; à la figure seulement, la sensibilité est égale des deux côtés.

La sensibilité thermique n'est pas normale du côté de la paralysie; le contact momentané d'un flacon très chaud ou d'un flacon glacé donne immédiatement la sensation du chaud ou du froid, mais la malade dit que cette sensation est moins précise que sur le côté droit. Il n'y pas d'hyperesthésie pour un contact plus prolongé.

La localisation cutanée est normale, et la notion de position des membres paralysés n'est pas diminuée.

Sens spéciaux. — Pas d'hémianopsie. L'acuité visuelle n'a pas varié depuis l'hémiplégie. L'ouïe est presque abolie à droite par suite d'une otite moyenne déjà ancienne ; à gauche elle est normale. Le goût et l'olfaction sont conservés.

Cette malade quitte peu de temps après l'hôpital Lariboisière. L'année suivante, elle est admise à la Salpêtrière dans le service de M. le Dr Dejerine ; l'examen de la sensibilité montre une légère diminution des sensibilités tactile, douloureuse et thermique, sans hyperesthésie. L'hémiplégie est arrivée à la période de contracture. La malade, très amaigrie et cachectique, succombe peu après dans le mois de juillet 1897, treize mois après le début de l'hémiplégie.

Autopsie. — *Hémisphère droit.* Foyer de ramollissement visible sur une coupe passant par le pied de la couronne rayonnante ; la lésion s'étend au-dessus jusque sous la zone motrice de l'écorce centrale et occupe sur une coupe plus inférieure le segment de la capsule interne.

Un fragment du pédoncule cérébral imprégné par la méthode de Marchi ayant montré une coloration suffisante des faisceaux dégénérés par l'acide osmique malgré la durée déjà longue de la maladie, c'est cette méthode qui a été employée pour l'examen des coupes microscopiques sériées de la capsule interne, du pédoncule cérébral, de la protubérance et du bulbe.

Capsule interne et région sous-optique. — *Dans la région thalamique supérieure*, la lésion occupe la plus grande partie du segment postérieur de la capsule interne et un fragment du noyau lenticulaire jusqu'à la capsule externe ; en dedans, elle empiète, mais sur une petite étendue seulement, sur le noyau externe du thalamus.

En réalité, ce dernier est surtout envahi par un épais feutrage de fibres dégénérées qui représentent le système des fibres radiées strio-thalamiques et cortico thalamiques.

Dans les régions thalamiques moyenne et inférieure, la lésion principale n'existe plus, il n'y a pas de perte de substance, mais on trouve encore à côté des faisceaux dégénérés des zones de nécrose partielle ; elles sont surtout visibles dans la partie centrale de la couche optique et aboutissent au centre médian de Luys (fig. 69), dans lequel le feutrage fibrillaire est beaucoup plus compact et contient entre ses fibres des amas de corps granuleux et de cellules désagrégées ; comme il s'agit ici d'une lésion déjà ancienne (13 mois), il est difficile de dire si c'est une lésion primitive ou une altération secondaire survenue à la suite de la dégénérescence compacte des fibres radiées.

Le reste de la zone externe de la couche optique contient dans la région thalamique inférieure des fibres plus espacées appartenant au système radié cortico-thalamique et strio-thalamique.

Ces dernières proviennent du noyau lenticulaire dont elles occupent les deux segments internes et surtout les lames médullaires, elles forment ensuite les fibres transversales du segment postérieur de la capsuue interne et arrivent dans

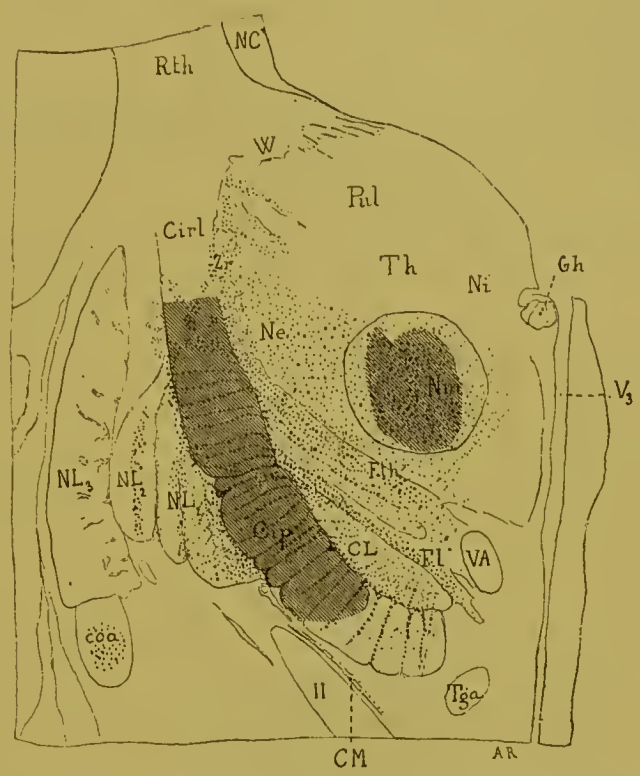

FIG. 69. — *Coupe horizontale passant par la région thalamique inférieure. Le grisé indique dans le* Cip *la dégénérescence des fibres de projection verticales, et dans le centre médian un foyer de nécrose partielle.* (Méthode de Marchi.)

Cip, *Cirl*. Segments postérieur et rétro-lenticulaire de la capsule interne. — *CL*. Corps de Luys. — *CM*. Commissure de Meynert. — *coa*. Commissure antérieure. — *Fl*. Faisceau lenticulaire de Forel. — *Fth*. Faisceau thalamique de Forel. — *Gh*. Ganglion de l'habenula. — *NC*. Queue du noyau caudé. — *Ne*, *Ni*. Noyau externe et interne de la couche optique. — NL_3, NL_2, NL_1. Segments externe, moyen et interne du noyau lenticulaire. — *Nm*. Centre médian de Luys. — *Pul*. Pulvinar. — *Rth*. Radiations thalamiques. — *Tga*. Pilier antérieur du trigone. — *Th*. Couche optique. — *VA*. Faisceau de Vicq-d'Azyr. — V_3. Ventricule moyen. — *W*. Champ de Wernicke. — *Zr*. Zone réticulée. — *II*. Bandelette optique.

la région sous-optique où elles se continuent dans le faisceau thalamique de Forel, le faisceau lenticulaire et le segment externe du corps de Luys; ce dernier contient un nombre considérable de granulations noirâtres.

Dans le segment postérieur de la capsule interne, les fibres verticales sont dégénérées, sauf dans la partie antérieure adjacente au genou (elles sont indiquées par un grisé sur la figure 69).

Le segment rétro-lenticulaire est intact, ainsi que le champ de Wernicke et, dans la couche optique, le pulvinar, le noyau interne, le faisceau de Vicq-d'Azyr et le pilier antérieur du trigone.

Par contre, on voit en avant du noyau lenticulaire une dégénérescence partielle de la commissure antérieure, et à côté de la bandelette optique une dégénérescence de la commissure de Meynert, toutes deux en relation avec la lésion plus haut placée du noyau lenticulaire.

Dans la région sous-optique, l'infiltration de la partie inférieure du noyau externe se prolonge dans la région de la calotte, et on peut se demander (comme

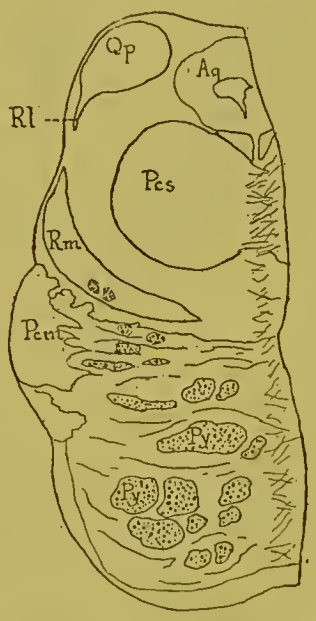

Fig. 70. — *Coupe horizontale passant par la partie supérieure de la protubérance annulaire. Dégénérescence de faisceaux verticaux de l'étage antérieur et de faisceaux du pes lemniscus profond.* (Méthode de Marchi.)

Aq. Aqueduc de Sylvius. — *Pcm.* Pédoncule cérébelleux moyen. — *Pcs.* Pédoncule cérébelleux supérieur. — *Qp.* Tubercule quadrijumeau postérieur. — *Rl.* Ruban de Reil latéral. — *Rm.* Ruban de Reil médian.

dans le cas VIII) si c'est le système des fibres radiées qui va jusqu'ici, ou si on est en présence d'une dégénérescence secondaire des faisceaux de la calotte.

Les radiations du noyau rouge, le champ du ruban de Reil médian et du bras

du tubercule quadrijumeau postérieur contiennent des fibres en état d'altération évidente, mais cette dégénérescence diminue progressivement de haut en bas.

Pédoncule cérébral. — Dans le pied du pédoncule, le segment externe (faisceau de Türck) et le segment interne restent normaux ; tout le segment moyen est dégénéré.

Le ruban de Reil médian présente au milieu de ses fibres saines de petites granulations noirâtres très fines, elles disparaissent bientôt, et plus bas, ce faisceau peut être considéré comme normal, mais il reçoit des faisceaux accessoires qui proviennent du pied du pédoncule cérébral.

De ce dernier, en effet, se détachent des fibres isolées et des fascicules qui s'épuisent en grande partie dans le locus niger et dont quelques-uns pénètrent dans le ruban de Reil au niveau du plan supérieur de la protubérance (*pes lemniscus profond*) (fig. 70).

Protubérance annulaire. — On suit ici la dégénérescence des faisceaux verticaux de l'étage antérieur et un état finement granuleux de la substance grise environnante. Le pes lemniscus profond du ruban de Reil disparaît bientôt.

Bulbe. — La couche interolivaire est normale. La pyramide droite seule est altérée. Ses fibres vont par l'entrecroisement moteur au faisceau pyramidal direct et pyramidal croisé.

Remarques. — I. — *Les troubles de la sensibilité* ont été observés au début et à la fin de la maladie.

Au début, il y avait un déficit marqué de la sensibilité et en même temps une hyperesthésie particulière pour le contact et la douleur, coïncidant avec des troubles subjectifs de la sensibilité (fourmillements, crampes, etc.). A la période terminale, ces phénomènes d'hyperesthésie avaient disparu et il ne restait qu'une légère diminution de la sensibilité cutanée.

On ne connaît pas encore les conditions anatomiques qui déterminent l'apparition de l'hyperesthésie. Ce n'est pas un phénomène très rare, on l'observe à la suite de lésions corticales ou centrales ; mais il n'existe pas une localisation spéciale pour ce symptôme. On sait qu'il en est de même pour les phénomènes moteurs : hémiathétose, hémichorée, etc., auxquels on a à tort attribué une localisation particulière.

L'hémianesthésie, dans ce cas, relève de lésions multiples, portant sur la capsule interne et la couronne rayonnante et accessoirement sur la couche optique elle-même.

L'intégrité du segment rétro-lenticulaire explique l'absence d'hémianopsie.

II. — *Au point de vue histologique*, ce cas montre qu'on peut utiliser la méthode de Marchi dans des cas de lésions relativement anciennes ; ici, la durée de la maladie a été de 13 mois.

La dégénérescence du système des fibres radiées est très considérable à cause de la lésion du globus pallidus. Elle est très intense dans le noyau externe du thalamus, et se prolonge dans la région sous-optique (anse lenticulaire, faisceau lenticulaire, commissure de Meynert, etc.).

Dans la zone du ruban de Reil médian, on voit des fibres altérées dans cette région, qui sont peut-être en relation avec cette dégénérescence du système radié ; elles disparaissent d'ailleurs bientôt.

Les faisceaux du pied du pédoncule fournissent des fibres au locus niger et un pes lemniscus profond dont le trajet est très court.

Cas XII. — Observation 53.

Jeanne G..., 49 ans, cigarière, entrée le 8 juillet 1896 à la Salpêtrière, dans le service de M. le Dr Dejerine, salle Louis, n° 20.

Antécédents. — Ses parents sont morts âgés ; elle a été mariée et a eu deux enfants morts en bas-âge ; pas de fausses couches ; son mari est mort tuberculeux à l'âge de 48 ans.

En 1878, elle aurait eu des troubles paralytiques du côté du membre supérieur gauche sur la nature desquels elle donne des renseignements peu précis.

Il y a huit ans, elle a eu une paralysie faciale gauche périphérique, qui n'a jamais complètement guéri. Enfin elle a eu, sans savoir exactement à quel moment, une plaie à la jambe gauche qui a laissé une cicatrice serpigineuse, paraissant être le reliquat d'une syphilide tertiaire ; pas d'autres antécédents spécifiques.

Le début de la maladie actuelle remonte au mois de juin 1896 ; son bras gauche s'affaiblit progressivement, sans qu'elle ait jamais éprouvé d'ictus apoplectique ou de vertige.

Jusqu'au 8 juillet, date de son entrée à l'hôpital, elle put aller à son travail en traînant un peu la jambe gauche, mais le bras ne remuait presque plus.

A son entrée à la Salpêtrière, notre collègue et ami Michaut, interne du service, note dans son observation : monoplégie du membre supérieur gauche ; la force de la main à la pression est presque nulle, le bras se relève à peine et la flexion de l'avant-bras est impossible ; les réflexes du poignet et du coude sont exagérés de ce côté et il y a un peu de contracture. Le membre inférieur n'est pas paralysé, la malade peut marcher assez longtemps, mais en accusant une sensation de faiblesse qui rend sa démarche boitillante. Le réflexe patellaire est normal des deux côtés. A la face on retrouve les vestiges de l'ancienne paralysie faciale qui n'a jamais complètement guéri, malgré l'électrisation, l'orbiculaire palpétral et la commissure labiale gauche ne se contractent pas aussi bien qu'à droite, et les aliments restent souvent dans la joue gauche.

La sensibilité cutanée est notée intacte au mois de juillet.

Nous avons vu cette malade le 18 août 1896 et nous avons trouvé également une *intégrité complète de la sensibilité générale et spéciale :*

Pour la sensibilité tactile, la malade sent aussi bien sur le bras gauche que sur le reste du corps le frôlement d'un pinceau de charpie ou la pression de l'extrémité mousse d'un porte-plume ; elle localise exactement le point touché.

Pour la *sensibilité douloureuse*, elle reconnaît immédiatement si on la touche avec la tête ou avec la pointe de l'épingle.

Pour la *sensibilité thermique*, elle apprécie rapidement la qualité du contact chaud ou froid.

La localisation cutanée est parfaite et la notion de position des segments du membre paralysé est conservée.

Les *sens spéciaux* sont intacts.

La malade est soumise au traitement ioduré à dose progressive, sans modifi-

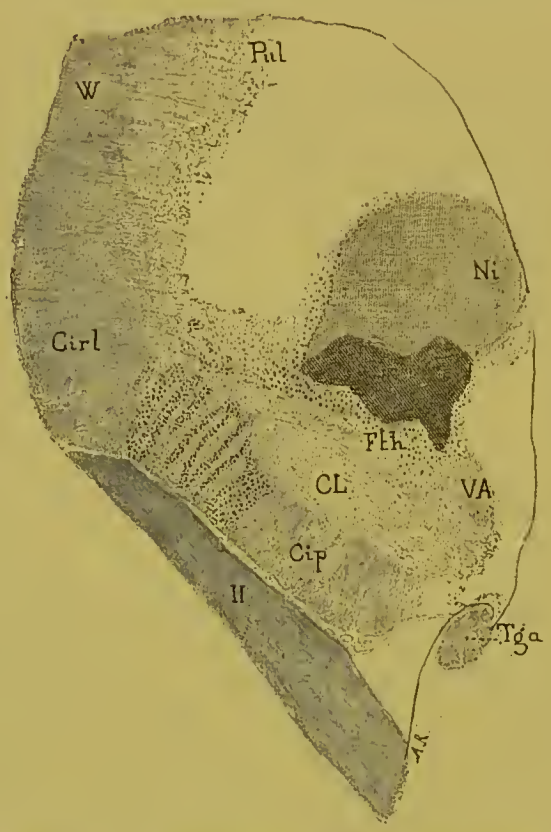

FIG. 71. — *Coupe parallèle à la bandelette optique, intéressant en arrière la région thalamique supérieure. Dans le noyau interne* (Ni) *un grisé clair indique la nécrose partielle et un grisé foncé la perte de substance causée par le ramollissement.* (Méthode de Marchi.)

Cip, Cirl. Segments postérieurs et rétro-lenticulaire de la capsule interne. — *CL.* Corps de Luys. — *Fth.* Faisceau thalamique de Forel. — *Ni.* Noyau interne de la couche optique. — *Pul.* Pulvinar. — *Tga.* Pilier antérieur du trigone. — *VA.* Faisceau de Vicq-d'Azyr. — *W.* Champ de Wernicke. — *II.* Bandelette optique.

cation appréciable de son état jusqu'au 20 octobre 1896. Elle a alors un ictus apoplectique, suivi d'hémiplégie droite totale, avec aphasie, déviation conjuguée de la tête et des yeux vers le côté gauche ; elle réagit cependant si on la pince très fort du côté droit et fait une grimace.

Puis le 24 octobre elle tombe dans le coma complet et meurt le même jour, quatre mois après le début de la maladie.

AUTOPSIE. — *Hémisphère gauche.* — Vaste foyer hémorrhagique central de date récente en relation avec le dernier ictus.

Hémisphère droit. — Sur une coupe horizontale passant par le pied de la couronne rayonnante, on trouve un petit foyer de ramollissement ayant le diamètre d'un pois.

Après le durcissement de la pièce on voit que ce foyer remonte assez haut dans le centre ovale et qu'il se termine dans la région occupée par les fibres de projection des circonvolutions frontale ascendante et pariétale ascendante.

Le trajet descendant de ce ramollissement a été suivi sur des *coupes microscopiques sériées* (méthode de Marchi).

On voit qu'il suit un trajet oblique en bas et en dedans, il passe dans le segment postérieur de la capsule interne, dont il occupe la région moyenne, et détruit à ce niveau un fragment du segment interne du noyau lenticulaire, puis il pénètre dans la couche optique, n'intéressant le noyau externe que dans sa partie supérieure et sur une petite étendue et arrive enfin dans le noyau interne de la couche optique.

Ici il s'étale davantage et dans la *région thalamique inférieure* (fig. 71) on voit la partie postérieure du noyau interne occupée par un foyer de nécrose incomplète (cellules vitreuses, éléments fibrillaires dégénérés) et dans sa partie antérieure une véritable perte de substance; cette dernière se termine en s'amincissant dans le champ du faisceau thalamique de Forel, au-dessus du noyau rouge. Au-dessous, on ne trouve que des lésions de dégénérescence secondaire.

Les dégénérescences secondaires produites par cette lésion sont :

a) Une dégénérescence descendante de la partie moyenne du segment postérieur de la capsule interne qu'on peut suivre dans le pied du pédoncule, la protubérance, le bulbe et la moelle.

b) La dégénérescence d'un petit nombre de fibres radiées strio-thalamiques provenant de la lésion du globus pallidus et pénétrant dans le noyau externe du thalamus, mêlées à des fibres radiées d'origine capsulaire.

c) Une dégénérescence très fine autour du foyer de ramollissement dans le noyau interne de la coupe optique.

d) Une dégénérescence très peu étendue des fibres du faisceau thalamique de Forel et de la capsule du noyau rouge au-dessous de la lésion.

En somme, à part la dégénérescence d'un segment des fibres de projection capsulaires, ce foyer a produit peu de réaction dans les régions avoisinantes.

PÉDONCULE CÉRÉBRAL (fig. 72). — On retrouve ici la dégénérescence d'une partie du segment moyen du pied du pédoncule; de ce segment on voit partir :

a) Des fibres qui passent dans le locus niger et en particulier dans son segment externe; un grand nombre de ces fibres s'y épuisent, les autres forment un *pes lemniscus profond* qui va, au niveau du plan supérieur de la protubérance, se mêler au segment moyen du ruban de Reil médian.

b) Un petit faisceau de fibres dégénérées (*pes lemniscus* superficiel) qui dans la partie inférieure du pédoncule prennent une direction transversale et contournent le segment interne du pied du pédoncule pour devenir plus bas verticales et entrer dans la région centrale de la substance grise de la protubérance à côté du ruban de Reil médian.

PROTUBÉRANCE ANNULAIRE (fig. 73). — Les fibres du segment dégénéré

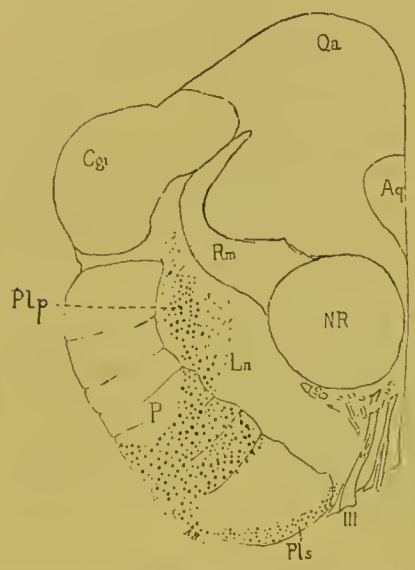

FIG. 72. — *Coupe parallèle à la bandelette optique passant par la partie inférieure du pédoncule cérébral et destinée à montrer l'origine des faisceaux du pes lemniscus superficiel.*

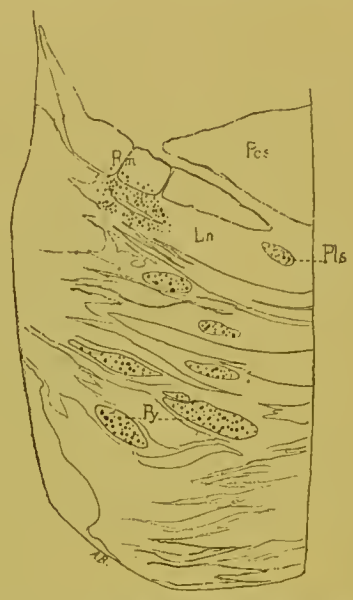

FIG. 73. — *Coupe horizontale passant par la partie supérieure de la protubérance annulaire.* (Méthode de Marchi.)

Aq. Aqueduc de Sylvius. — *Cgi.* Corps genouillé interne. — *Ln.* Locus niger. — *NR.* Noyau rouge. — *P.* Pied du pédoncule cérébral. — *Pcs.* Pédoncule cérébelleux supérieur. — *Plp.* Pes lemniscus profond. — *Pls.* Pes lemniscus superficiel. — *Py.* Faisceau pyramidal. — *Qa.* Tubercule quadrijumeau antérieur. — *Rm.* Ruban de Reil médian. — *III.* Nerf moteur oculaire commun.

du pied du pédoncule sont réparties entre tous les faisceaux de fibres verticales de l'étage antérieur. La substance grise ne montre qu'un faible degré d'altération autour de ces faisceaux de la voie pyramidale.

Dans la partie supérieure de la protubérance on retrouve au niveau du ruban de Reil médian les deux groupes de fibres accessoires dont on voyait l'origine dans le pédoncule cérébral. Celles du *pes lemniscus profond* forment dans la partie moyenne du ruban de Reil, de petits faisceaux arrondis distincts au milieu des fibres saines; celles du *pes lemniscus superficiel* constituent un

faisceau isolé entre l'extrémité interne du ruban de Reil et le raphé médian (fig. 73). Plus bas tous ces faisceaux se dissocient et on ne voit plus dans la partie inférieure de la protubérance que quelques fibres dégénérées isolées au milieu du ruban de Reil ; puis elles disparaissent à leur tour.

Les coupes sériées de la protubérance montrent en outre du côté opposé, c'est-à-dire à gauche, un petit foyer qui sectionne quelques faisceaux de fibres dans l'étage antérieur.

Bulbe. — La pyramide droite présente un degré d'altération en rapport avec la dégénérescence partielle de la capsule interne et du pédoncule cérébral du côté droit. La pyramide gauche contient également quelques rares fibres dégénérées dépendant du foyer protubérantiel et dont le petit nombre explique l'absence de troubles moteurs du côté droit pendant la vie.

Le ruban de Reil ne contient plus dans cette région de fibres accessoires dégénérées.

Remarques. — I. — *Au point de vue clinique*, cette observation est remarquable par *l'absence complète de troubles de la sensibilité cutanée.*

Pour expliquer ce fait, on peut invoquer diverses raisons anatomiques.

La première est que la lésion n'a détruit les fibres de la capsule interne et de la couronne rayonnante que dans un très petit espace.

La seconde est la localisation particulière de la lésion de la couche optique ; elle ne fait que traverser la partie supérieure du noyau externe où elle est d'ailleurs peu développée, et elle n'acquiert un plus grand volume que dans la partie inférieure du noyau interne ; elle respecte ainsi la partie inféro-externe de la couche optique qui est probablement en connexion plus étroite avec les voies de la sensibilité générale.

Enfin l'observation clinique nous apprend que l'hémiplégie, ou plus exactement la monoplégie brachiale, a suivi une marche lente et progressive, et l'examen histologique complète cette donnée en montrant la faible réaction anatomo-pathologique produite par la lésion.

Pour toutes ces raisons, on peut comprendre que les troubles fonctionnels aient été réduits au minimum.

II. — *La dégénérescence secondaire* du pied du pédoncule, quoiqu'elle soit limitée à un segment restreint, envoie cependant des fibres au locus niger et au ruban de Reil médian et un pes lemniscus superficiel qui rejoint également le ruban de Reil dans la protubérance ; les deux variétés du pes lemniscus n'ont qu'un trajet assez court et ne vont pas jusqu'au bulbe.

Cas XIII. — Observation 54 (inédite). Communiquée par M. Dejerine et résumée.

Sylvain S..., 61 ans, maçon, entré le 16 mars 1890 à l'infirmerie de l'hospice de Bicêtre, dans le service de M. le Dr Dejerine, salle Laennec, n° 10.

Antécédents. — Ses parents sont morts âgés, il a perdu deux frères et une sœur atteints de tuberculose pulmonaire et une sœur morte de la variole. Il a eu la fièvre typhoïde à 27 ans et souffre depuis plus de vingt ans de bronchite chronique. Alcoolisme. Pas de syphilis.

Le 15 mars 1890, il est pris d'un étourdissement et tombe sans connaissance au pied de son lit, son bras gauche est inerte.

On constate à son entrée à l'infirmerie les symptômes suivants :

Motilité. — La commissure labiale est légèrement déviée à droite et la pointe de la langue déviée à gauche ; la parole est difficile et le malade parle en bredouillant ; cependant il peut siffler, remuer la langue et avaler les aliments solides ou liquides.

Le membre supérieur gauche est paralysé, mais principalement à partir du coude, les mouvements de l'épaule et du bras, quoique affaiblis, se font normalement ; ceux du poignet, de la main et des doigts sont presque nuls.

Le membre inférieur gauche ne présente qu'une légère diminution de la force musculaire.

Sensibilité générale.— Sur le membre supérieur gauche on trouve, à partir du tiers supérieur du bras, une anesthésie qui va en augmentant vers l'extrémité du membre et qui porte sur tous les modes de la sensibilité : le tact est presque totalement aboli, la piqûre ne donne qu'une sensation douloureuse très vague pour l'avant-bras et presque nulle sur les doigts. Le contact de l'eau à 70° ou de la glace fondante ne donne sur la main qu'une sensation de contact ; à l'avant-bras, la notion du chaud ou du froid n'arrive qu'après un retard considérable.

La moitié gauche de la face présente une très légère diminution des différentes sensibilités (tact, douleur, température). Sur la moitié gauche du tronc et le membre inférieur gauche, la sensibilité générale n'est pas absolument parfaite.

La *localisation cutanée* est inexacte.

Le *sens musculaire* est extrêmement altéré dans le membre supérieur gauche, le malade est incapable de reproduire des attitudes passives que l'on imprime à son bras droit ; il ne peut pas non plus toucher avec son index droit le poignet,

la main ou un doigt de la main gauche, il n'y arrive qu'en tâtonnant et après avoir fait des erreurs de lieu considérables.

Les sens spéciaux sont intacts.

Évolution de la maladie. — Ce malade est resté constamment en observation jusqu'au moment de sa mort, survenue trois ans après. On a pu de cette façon enregistrer régulièrement les modifications survenues dans son état. Elles peuvent être résumées de la façon suivante :

Les légers troubles de la motilité et de la sensibilité observés à la face, au

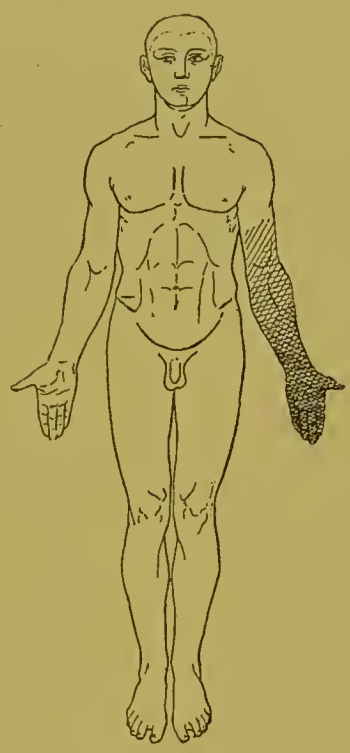

Fig. 74.

tronc et au membre inférieur au début de la maladie ont disparu au bout de quelques semaines et il n'est plus resté qu'une *monoplégie brachiale*.

Motilité. — Les mouvements de l'épaule gauche et du bras ont repris en partie leur jeu normal, ils restent cependant toujours plus faibles que du côté opposé.

L'avant-bras peut également exécuter des mouvements, et l'extension se fait plus aisément que la flexion; le biceps en particulier se contracte d'une façon insuffisante.

Les muscles de l'avant-bras et de la main sont inégalement paralysés ; un an après le début de la maladie, les mouvements d'extension des doigts sont encore

très limités, la flexion est peu étendue et la pression des doigts presque nulle, les mouvements du pouce ne donnent qu'une légère flexion et l'opposition est impossible.

Les interosseux sont totalement paralysés. La main reste dans la position de la griffe cubitale, et le poignet est à demi-fléchi ; il s'est même formé au bout de quelques mois une tumeur dorsale du poignet et un degré notable d'ankylose de l'articulation radio-carpienne.

La contracture n'est pas très appréciable.

Les masses musculaires paralysées ont subi un amaigrissement assez visible, qui peut faire croire à de l'atrophie musculaire, mais l'examen électrique pratiqué à plusieurs reprises n'a révélé qu'une légère diminution de la contractilité faradique, sans altération de la contractilité galvanique et sans réaction de dégénérescence.

Sensibilité. — Les troubles de la sensibilité se sont améliorés dans de très faibles proportions et on a constamment trouvé :

Une diminution notable de la sensibilité tactile allant en augmentant du bras vers l'extrémité de la main gauche ; de l'analgésie et du retard dans la transmission douloureuse ; de l'anesthésie pour le froid et le chaud, proportionnelle aux troubles de la sensibilité tactile et douloureuse et présentant également son maximum d'intensité au niveau de la main et des doigts (fig. 74).

La localisation cutanée et le sens musculaire sont restés constamment très imparfaits dans les régions touchées par l'anesthésie.

Pendant les derniers mois de son existence, le malade a présenté des phénomènes douloureux dans le bras gauche, évoluant sous forme de crises et s'accompagnant d'angoisse et de douleurs précordiale ; ces crises de pseudo-angine de poitrine ont été assez fréquentes.

Il meurt le 29 mars 1893, à la suite d'une attaque d'apoplexie, après trois jours de coma.

Autopsie. — Sur la face externe de l'hémisphère droit, on trouve une plaque jaune de grande dimension, comprenant le pied de la deuxième frontale, la partie inférieure des circonvolutions rolandiques, tout le lobule pariétal inférieur avec le pli courbe, la partie antérieure des circonvolutions occipitales, la partie supérieure et postérieure de la deuxième temporale et les deux tiers postérieurs de la première temporale (fig. 75).

Ce ramollissement est tout à fait superficiel, les circonvolutions lésées ont conservé leur disposition générale, et la substance blanche sous-jacente ne participant à la lésion que dans de faibles proportions, il n'existe pas sur l'écorce de dépression considérable.

La lésion de l'écorce cérébrale n'est cependant pas égale partout ; elle est plus marquée au niveau des circonvolutions rolandiques que sur le lobule pariétal inférieur.

L'examen microscopique en coupes sériées (méthode de Pal) montre une dégénérescence partielle des fibres de projection du segment postérieur de la capsule interne (2/3 antérieurs) et une atrophie manifeste du segment corres-

pondant du noyau externe du thalamus avec dégénérescence d'une partie des fibres radiées.

La dégénérescence descendante de la voie pyramidale se retrouve dans le

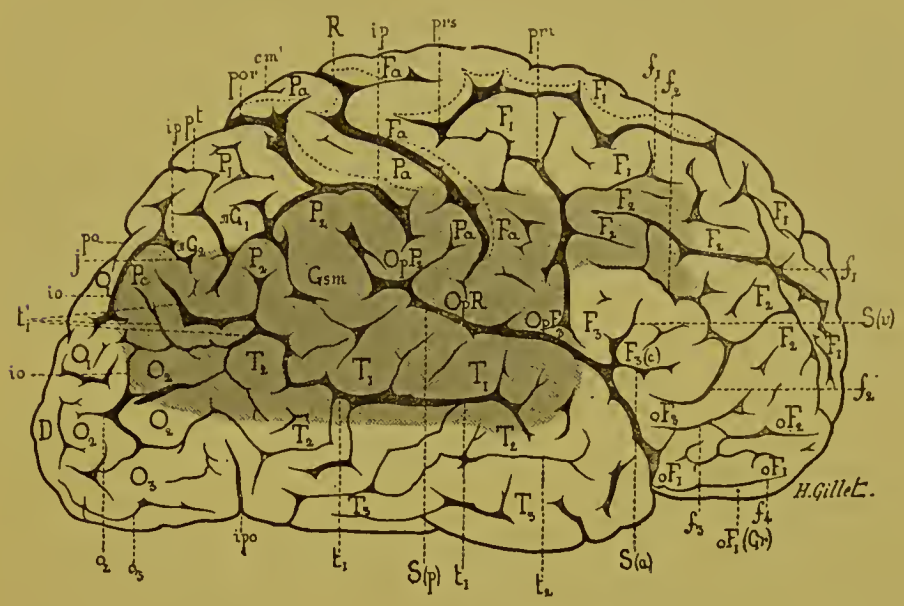

FIG. 75. — Face externe de l'hémisphère droit.
(Pour la légende, voir fig. 29.)

pied du pédoncule, l'étage antérieur de la protubérance, la pyramide bulbaire et la moelle.

Le ruban de Reil n'est pas dégénéré, il n'est même pas atrophié.

REMARQUES. — *Les troubles de la motilité* se sont très rapidement localisés à l'avant-bras et à la main, et ces symptômes s'accordent avec la lésion de la partie inférieure du tiers moyen des circonvolutions motrices.

La paralysie faciale du début n'a pas persisté malgré la lésion de l'opercule rolandique, ce qui confirme la règle généralement admise d'une suppléance fonctionnelle rapide pour les paralysies corticales des muscles de la face.

Les troubles de la sensibilité cutanée et musculaire ont suivi une marche parallèle à celle des troubles moteurs et se sont bientôt limités à la partie périphérique du membre supérieur (avant-bras,

main, doigts). Il est donc logique de les attribuer, comme les troubles de la motilité, à la lésion du tiers moyen des circonvolutions rolandiques.

Au point de vue des *localisations cérébrales*, ce cas montre d'abord que le lobule pariétal inférieur n'est pas, comme l'admettent quelques auteurs, le centre cortical de la sensibilité du corps ; il aurait, en effet, donné dans ce cas une anesthésie plus généralisée.

Quoique la grande étendue des lésions ne permette pas dans cette observation de délimiter la zone sensitivo-motrice, l'existence même de cette dernière est confirmée : elle doit servir à la représentation corticale de la motilité, de la sensibilité cutanée et des impressions du sens musculaire qui ont ainsi la même localisation sur l'écorce cérébrale.

RÉSUMÉ ET CONCLUSIONS GÉNÉRALES

Il est nécessaire, pour l'étude des voies centrales de la sensibilité générale, de revenir à une conception moins étroite que celle qui sert de base à la théorie du faisceau sensitif.

Pour définir le trajet schématique de ce faisceau, on a considéré comme démontrée une série d'hypothèses anatomiques, dont les plus importantes sont :

1° L'entrecroisement partiel des fibres sensitives spinales, donnant un faisceau direct passant par les cordons postérieurs et un faisceau croisé passant par les cordons antéro-latéraux (cet entrecroisement serait même total d'après quelques auteurs);

2° L'existence d'un faisceau unique de la sensibilité générale, remontant par la protubérance annulaire et le pied du pédoncule cérébral jusqu'au segment postérieur de la capsule interne, où il se rencontrerait, en un point déterminé, avec les fibres des sensibilités spéciales (carrefour sensitif).

3° Des centres corticaux distincts pour la motilité et pour la sensibilité générale.

Nous avons vu comment ces conclusions sont devenues incompatibles avec les données actuelles de l'anatomie et de la pathologie nerveuses.

Pour conserver la théorie du faisceau sensitif, on invoque à présent l'existence de deux systèmes de fibres dont le trajet et les connexions sont mieux connus qu'autrefois; ce sont :

1° Les fibres longues des racines postérieures, qui vont jusqu'aux noyaux bulbaires des faisceaux de Goll et de Burdach.

2° Le ruban de Reil médian, qui repart de ces noyaux et va se terminer, en grande partie, dans les segments inféro-externes de la couche optique.

On fait de cette voie longue le faisceau sensitif principal, mais on interprète de différentes façons ses fonctions et ses rapports avec les autres voies sensitives centrales :

Les uns admettent encore un faisceau sensitif croisé qui passerait par les cordons antéro-latéraux et irait rejoindre dans le bulbe la voie des cordons postérieurs ; la transmission des diverses impressions sensitives, dissociée dans la moelle, se ferait au delà par un faisceau unique, le ruban de Reil médian (Edinger, van Gehuchten).

D'autres auteurs attribuent aux cordons postérieurs de la moelle et au ruban de Reil la conduction d'une partie des sensations périphériques (contact et sens musculaire) et cherchent, dans d'autres systèmes de fibres plus courtes, les moyens de transmission servant aux autres catégories de sensations (douleur, température).

Pour d'autres encore, les impressions de contact passeraient avec les sensations doulourenses et thermiques dans les voies courtes et la voie principale serait réservée au sens musculaire.

Ces divergences d'opinion s'expliquent aisément : la nouvelle conception du faisceau sensitif repose, comme la première, sur une hypothèse physiologique restée sans démonstration ; c'est donc la base même de cette théorie qui doit être remise en discussion.

On se borne en effet à supposer, à priori, que chacune des fibres sensitives périphériques est mise en relation avec l'écorce cérébrale par une chaîne de neurones affectés à la même fonction que la fibre périphérique. En admettant d'autre part que les sensations dites tactiles, douloureuses, thermiques, musculaires, sont essentiellement distinctes, on en conclut qu'il existe dans les centres, des systèmes de neurones différents pour la conduction de la sensibilité tactile, et pour la conduction des sensations thermiques et douloureuses ; le sens musculaire aurait même, d'après certains auteurs, des voies de conduction particulières.

On fait ainsi abstraction des modifications que peuvent subir les excitations périphériques à leur arrivée dans la substance grise ; on n'envisage qu'une simple transmission fibrillaire, comparable à la transmission par les cylindre-axes des nerfs et passant d'un neurone à l'autre, jusqu'à l'écorce cérébrale où l'impression sensitive deviendrait consciente.

En réalité, il faut reconnaître d'abord que rien ne prouve la spécificité des diverses sensations classées dans la sensibilité générale ; elles correspondent à des excitations d'intensité variable, dont la

nature et le mode d'action restent inconnus ; mais il n'y a pas de raison pour dire, par exemple, que la sensation d'un contact simple est absolument différente d'une sensation de piqûre, car, de l'une à l'autre, il y a toute une série de sensations intermédiaires.

Ensuite, il n'existe pas de preuve que ces diverses sensations soient transmises dans les centres nerveux par des systèmes de neurones différents ; on n'a pas, en particulier, démontré que les fibres longues des racines postérieures ou du ruban de Reil médian ont une autre fonction que les fibres de même origine, qui s'arrêtent dans les segments intermédiaires de la moelle ou de l'isthme de l'encéphale.

Enfin, on n'a pas trouvé jusqu'à présent, dans la substance grise des centres nerveux ou parmi les systèmes de fibres endogènes, des éléments fonctionnels indispensables à la conduction de la sensibilité générale ; on reconnaît, au contraire, le rôle physiologique complexe de cette substance grise et on cherche même à expliquer, par les multiples connexions de ses divers segments, les fonctions de suppléance si importantes dans l'espèce.

Mais le problème est loin d'être résolu si on considère le petit nombre de documents utilisables fournis par la méthode anatomo-clinique à l'étude des voies sensitives centrale. Il faut songer, en effet, à tout ce qu'on ignore encore dans le domaine de la physiologie cellulaire ; et d'autre part, si l'anatomie peut nous montrer l'origine et le trajet des faisceaux nerveux, on doit se garder de formuler immédiatement une théorie sur leur fonction, car la conduction physiologique ne va pas forcément dans le même sens que la dégénérescence cellulifuge (dégénérescence wallérienne), elle peut aussi être cellulipète.

Il est donc préférable, dans l'état actuel de la science, de revenir à la doctrine qui fut défendue par les physiologistes, par Cl. Bernard et par Vulpian en particulier; en la complétant avec les acquisitions faites plus récemment par la neurologie, on peut arriver aux conclusions suivantes :

1° Les fibres afférentes à la moelle épinière, c'est-à-dire les fibres des racines postérieures, se terminent en s'arborisant autour des cellules de la substance grise, avec laquelle elles ont des points de contact

multiples, au-dessus et au-dessous du point d'implantation de chaque racine. Les fibres ascendantes les plus longues arrivent jusqu'aux noyaux bulbaires — noyaux des cordons de Goll et de Burdach.

Dans l'isthme de l'encéphale, les fitres des nerfs sensitifs crâniens se terminent également dans des noyaux de substance grise étalés sur une grande hauteur.

2° La substance grise qui reçoit les fitres centripètes des racines rachidiennes postérieures et des nerfs sensitifs crâniens est un élément fonctionnel très complexe ; ses connexions avec les autres régions du système nerveux central sont multiples, et, d'autre part, ses divers étages sont eux-mêmes réunis par de nombreuses fibres commissurales et d'association, dirigées dans le sens ascendant et dans le sens descendant.

Parmi les fonctions qui incombent à cette substance grise, on doit comprendre la conduction de la sensibilité générale dont les impressions périphériques, probablement modifiées à leur arrivée dans la moelle ou dans l'isthme de l'encéphale, se transmettent de proche en proche par des voies encore mal définies jusque dans les centres supérieurs.

3° Au delà du système des neurones périphériques — racines rachidiennes postérieures et nerfs sensitifs crâniens —, on ne trouve pas, dans la substance grise et dans les faisceaux blancs des centres nerveux, de voie indispensable à la transmission de la sensibilité générale considérée dans sa totalité, ou à la transmission d'une catégorie particulière d'impressions sensitives.

4° Le ruban de Reil médian représente un système complexe de fibres. Il comprend d'abord des fibres ascendantes réunissant les noyaux des cordons de Goll et de Burdach à la couche optique et des fibres moins longues s'arrêtant en différents points de la substance grise.

Il reçoit aussi des fibres accessoires descendantes qui se détachent de la voie motrice du pied du pédoncule et dont le nombre et la disposition sont variables.

5° Dans l'isthme de l'encéphale, l'étude des localisations cérébrales tend à prouver que c'est principalement par la région de la calotte que se fait la transmission de la sensibilité générale ; mais on ne peut attribuer cette transmission au ruban de Reil seulement ; il est

nécessaire de faire entrer en ligne de compte la substance grise et les voies courtes de la formation réticulée, bien qu'on ne sache pas encore quelle est l'importance respective de ces divers éléments fonctionnels.

6° La couche optique constitue un relai pour les voies ascendantes pédonculaires ; on sait en particulier que le ruban de Reil médian s'arrête dans le noyau externe et le centre médian de la couche optique.

7° Les connexions de la couche optique avec l'écorce cérébrale se font par le système des fibres thalamo-corticales, mais il n'existe pas dans le segment postérieur de la capsule interne de région déterminée par laquelle ne passeraient que des fibres sensitives ; ces dernières sont en effet mélangées aux autres fibres verticales ou transversales de la capsule interne.

8° Sur l'écorce cérébrale, la mobilité, la sensibilité générale et le sens musculaire ont la même localisation (zone sensitivo-motrice).

9° La multiplicité des moyens de transmission de la sensibilité générale est en rapport avec l'importance des phénomènes de suppléance qui jouent un grand rôle dans la physiologie normale et pathologique des voies sensitives centrales.

TABLE DES MATIÈRES

Pages

AVANT-PROPOS 5

DIVISION DU SUJET 8

PREMIÈRE PARTIE

CHAPITRE I. — *Les voies de conduction de la sensibilité dans la moelle épinière* 13

1° Documents anatomiques 14

2° Théories physiologiques de la conduction de la sensibilité dans la moelle 27

3° *Conclusions* 36

CHAPITRE II. — *Les voies de conduction de la sensibilité générale depuis le bulbe jusqu'à la couche optique* 41

1° Le ruban de Reil 42

Historique 42

Anatomie 47

2° Rôle physiologique du ruban de Reil 64

3° *Conclusions* 70

CHAPITRE III. — *Les voies de conduction de la sensibilité générale de la couche optique à l'écorce cérébrale* 73

1° Connexions de la capsule interne et de la couche optique avec l'écorce cérébrale 77

Méthode de Gudden 78

Dégénérescences secondaires 80

Conclusions 92

2° De l'hémianesthésie dans les lésions centrales des hémisphères 94

Historique 94

Documents actuels 100

Conclusions 104

3° De l'hémianesthésie dans les lésions corticales du cerveau 107

Historique. Recherches expérimentales 107

Méthode anatomo-clinique 111

Conclusions 117

DEUXIÈME PARTIE

OBSERVATIONS PERSONNELLES

Pages

CHAPITRE I. — *Observations cliniques* 125

1° Examen clinique de la sensibilité dans les lésions cérébrales 125

2° Observations.

I. Observations d'hémiplégies sans troubles de la sensibilité 130

A) Hémiplégies récentes 130

B) Hémiplégies anciennes 134

II. Observations d'hémiplégies avec troubles de la sensibilité 136

III. Observations d'hémiplégies avec troubles du sens dit stéréognostique 153

CHAPITRE II. — *Observations cliniques avec autopsie et examen histologique.* 159

A. — Technique 159

B. — Observations 162

RÉSUMÉ ET CONCLUSIONS GÉNÉRALES 273

IMPRIMERIE LEMALE ET Cie, HAVRE